e-icrs.org

pISSN 3059-1503
eISSN 3059-1511

# ICRS

Insights in Cataract and Refractive Surgery

Vol. 10, No. 2, June 2025

## Review Articles

33 Current updates in the treatment of keratoconus
Mee Kum Kim

42 Trabecular microbypass using iStent combined with cataract surgery
Yeoun Sook Chun

## Original Article

52 Efficacy of extended depth of focus, enhanced monofocal, and monofocal intraocular lenses in patients with retinal disease
Eun Chul Kim

## Case Report

61 Diffuse lamellar keratitis after small incision lenticule extraction: presumably related to meibomian gland dysfunction
Sang Beom Han

KSCRS 한국백내장굴절수술학회

e-icrs.org

pISSN 3059-1503 · eISSN 3059-1511

ICRS

Insights in Cataract and Refractive Surgery

Vol. 10, No. 2, June 2025

## Aims and scope

The *Insights in Cataract and Refractive Surgery (ICRS)* is the official journal of the Korean Society of Cataract and Refractive Surgery. The aim of *ICRS* is to provide a premier platform for publishing research spanning from educational content to cutting-edge basic and clinical studies in the field of anterior segment surgery and related ocular surface issues. The journal seeks to expand knowledge and foster innovation in surgical techniques, procedures, patient management, and technological advancements related to cataract and refractive surgery. The ultimate goal of *ICRS* is to enhance the education of the new generation of surgeons, improve patient outcomes, and contribute to the global advancement of cataract and refractive surgery.

The journal publishes three issues annually: February, June, and October. We welcome full-length, original research articles, laboratory science research articles, review/update articles, case reports, short-article correspondence, and letters to the Editor that contribute to the scientific and clinical advancement of cataract and refractive surgery. The *ICRS* also publishes guest editorials, special reports, surveys, and the consultation Section are at the discretion/invitation of the Editors.

## Open access

This is an Open Access article distributed under the terms of the Creative Commons Attribution Non-Commercial License (https://creativecommons.org/licenses/by-nc/4.0/) which permits unrestricted non-commercial use, distribution, and reproduction in any medium, provided the original work is properly cited.

Publisher Korean Society of Cataract and Refractive Surgery
Editor-in-Chief Sang-Mok Lee, MD, PhD

Editorial office
Korean Society of Cataract and Refractive Surgery
Room 216, 183 Yanghwa-ro, Mapo-gu, Seoul, 03994 Korea
TEL: +82-2-6403-4300 FAX: +82-2-6442-8528 E-mail: kscrs@kscrs.org

Printing office
M2PI
#805, 26 Sangwon 1-gil, Seongdong-gu, Seoul 04779, Korea
Tel: +82-2-6966-4930 Fax: +82-2-6966-4945 E-mail: support@m2-pi.com

© 2025 Korean Society of Cataract and Refractive Surgery.
This paper meets the requirements of KS X ISO 9706, ISO 9706-1994 and ANSI/NISO Z39. 48-1992 (Permanence of paper)

# Editorial board


## Editor-in-Chief

Sang-Mok Lee, MD, PhD
*Hangil Eye Hospital, Catholic Kwandong University College of Medicine, Korea*

## Managing Editors

Jin Kwon Chung, MD, PhD
*Soonchunhyang University College of Medicine, Korea*

Jaeyoung Kim, MD, PhD
*Chungnam National University College of Medicine, Korea*

Kyoung Woo Kim, MD, PhD
*Chung-Ang University College of Medicine, Korea*

Yu Jeong Kim, MD, PhD
*Hanyang University College of Medicine, Korea*

Woong-Joo Whang, MD
*The Catholic University of Korea, Korea*

## Manuscript Editor

Hyun Ju Ha
*Infolumi, Korea*

## Layout Editor

Eun Mi Jeong
*M2PI, Korea*

## Website and JATS XML Producer

Hyun Kyung Lee
*M2PI, Korea*

ICRS
Insights in Cataract and Refractive Surgery

# Contents

Vol. 10, No. 2, June 2025

## Review Articles

33 Current updates in the treatment of keratoconus
Mee Kum Kim

42 Trabecular microbypass using iStent combined with cataract surgery
Yeoun Sook Chun

## Original Article

52 Efficacy of extended depth of focus, enhanced monofocal, and monofocal intraocular lenses in patients with retinal disease
Eun Chul Kim

## Case Report

61 Diffuse lamellar keratitis after small incision lenticule extraction: presumably related to meibomian gland dysfunction
Sang Beom Han

Review Article

pISSN 3059-1503 • eISSN 3059-1511
Insights Cataract Refract Surg 2025;10(2):33-41
https://doi.org/10.63375/icrs.25.010

Insights in Cataract and Refractive Surgery

# 원추 각막의 치료에 대한 최신 지견

김미금[1,2,3]

[1]서울대학교 의과대학 안과학교실, [2]서울대학교병원 의생명연구원 안면역각막재생연구실, [3]서울대학교병원 안과

# Current updates in the treatment of keratoconus

Mee Kum Kim[1,2,3]

[1]Department of Ophthalmology, Seoul National University College of Medicine, Seoul, Korea
[2]Laboratory of Ocular Regenerative Medicine and Immunology, Biomedical Research Institute, Seoul National University Hospital, Seoul, Korea
[3]Department of Ophthalmology, Seoul National University Hospital, Seoul, Korea

Corneal collagen cross-linking is a primary treatment to slow or halt the progression of keratoconus. For visual rehabilitation, important treatments include contact lenses fitting, intracorneal ring segment implantation, and corneal transplantation. Additionally, either phakic intraocular lenses or corneal therapeutic keratectomy combined with corneal collagen cross-linking can assist in visual rehabilitation with limited indications. New methods for visual rehabilitation, such as stromal keratophakia, have been introduced. This review evaluates and compares the efficacy and safety of various treatments for keratoconus based on the latest information.

**Keywords:** Keratoconus; Treatment; Corneal collagen cross-linking; Intracorneal ring segment; Contact lens

## 배경

원추 각막은 일반적으로 청소년기에 시작되어 10대에서 30대 사이에 진행하는 비염증성 변성 질환으로, 위험 요인으로는 눈 비빔, 알러지 병력, 가족력 등이 알려져 있다[1]. 최근 원추 각막 환자의 눈물 또는 각막에서 염증 지표가 증가함이 보고되어 염증도 원추 각막의 병인에 관여할 가능성을 시사하고 있다[2-4]. 초기 치료는 원추 각막이 진행하는 경우 각막교차결합술(각막콜라겐교차결합술; corneal collagen cross-linking)을 시행하여 진행을 늦추거나 예방하고 시력 재활은 주로 콘택트렌즈로 교정한다. 중후기에 콘택트렌즈로 시력 재활이 어려운 경우 각막링 삽입술, 각막교차결합술을 동반한 굴절수술, 각막이식 등이 고려된다[1]. 미국에서 조사한 cross-section 연구의 원추 각막 치료 형태를 보면 최근에는 시력 재활에 공막렌즈가 더 선호되고 두 번째로 각막렌즈를 사용하는 것으로 보고되었다. 또한 각막 콜라겐 교차결합술이 50% 이상의 내원 환자에게 권유되고 다른 수술을 위한 의뢰는 25% 이내로 과거보다 낮아진 추세이다[5]. 최근 유수정체인공수정체와 치료적 각막절제술을 각막교차결합술과 동반하여 제한된 적응증 내에서 시력 개선 목적으로 활용하고 있고, 기질각막이식술 등이 시력 재활을 위해 소개되고 있다[1]. 본 종설은 최신 업데이트를 통해 다양한 원추 각막 치료의 유효성과 안정성을 평가하고 비교 분석하고자 한다.

**Received:** April 25, 2025; **Accepted:** June 5, 2025
**Correspondence to:** Mee Kum Kim
Department of Ophthalmology, Seoul National University College of Medicine, 103 Daehak-ro, Jongno-gu, Seoul 03080, Korea
Tel: +82-2-2072-2665 E-mail: kmk9@snu.ac.kr ORCID: https://orcid.org/0000-0001-7850-6894

© 2025 Korean Society of Cataract and Refractive Surgery
This is an open-access article distributed under the terms of the Creative Commons Attribution Non-Commercial License (https://creativecommons.org/licenses/by-nc/4.0/), which permits unrestricted non-commercial use, distribution, and reproduction in any medium, provided the original work is properly cited.

## 콘택트렌즈

원추 각막에서 콘택트렌즈 착용은 원추 각막에 의한 불규칙 부정 난시를 줄이고 매끈한 새로운 전면 광학표면을 만들어 시력을 개선한다[6]. 기본적으로는 각막렌즈를 먼저 고려하며, rigid gas permeable (RGP) 재질의 구면렌즈, 비구면렌즈, 다중 곡률커브렌즈 등이 사용된다. 진행이 심하여 각막 RGP 렌즈로 장착이 어려운 경우 공막 렌즈를 시도한다[6-9]. 제한된 경우에 한해 원추 각막전용 소프트렌즈나 하이브리드 렌즈도 장착해 볼 수 있다[6,9]. RGP 렌즈의 장점은 소프트렌즈에 비해 건성안과 알레르기 결막염에 대한 관용도가 더 높으며, 산소투과도가 높고 각막과 렌즈 사이의 눈물 순환이 좋아 생리학적, 광학적으로 유리하다[6]. 최근 원추 각막의 시력 재활에 각막렌즈보다 착용감이 편안한 공막렌즈 장착의 선호도가 증가하고 있는데[5], 국내에서도 미니공막렌즈가 많이 사용되고 있다. 미니공막렌즈가 시력 재활에 유용함이 밝혀졌으나[10-12] 장기 관찰 데이터가 아직 제한적이기에 추가 연구가 필요하다. 공막렌즈 착용의 장기 효과에 대한 메타분석이 보고되었는데, 2000년에서 2024년 사이 보고된 공막 렌즈 효과에 대한 연구 32개 중에서 증례가 20예 이상 포함되었고, 시력 또는 주관적인 만족도 등의 지표 분석이 되었으며 렌즈 착용 후 추적관찰 기간이 3개월 이상인 연구 5개의 463안을 분석하였다[13]. 이 메타분석은 시력 호전은 명확하나 전체 평균 추적관찰 기간이 3개월부터 21년으로 폭이 크고, 이 중 3개의 연구가 평균 추적관찰 기간이 2년 이내로 짧아 장기 결과 도출의 신빙성이 높지 않다[13]. 15%에서는 원추 각막 진행으로 시력 저하가 발생하였고, 렌즈 장착 및 제거의 불편감, 각막상피병증, fogging 현상을 주 불편감으로 보고하였다[13]. 미니공막렌즈 착용 후 염증 사이토카인 증가를 5시간 이내 살펴보았을 때는 영향이 없었다고 보고한 논문도 있으나[14], 장기적으로는 원추 각막에서 렌즈 착용자체가 눈물막 파괴시간(tear break-up time), 결막 상피 세포, 결막 정상 상재균에 영향을 미치기 때문에[15,16], 안표면 변화를 장기 추적관찰하는 것은 안정성을 확보하기 위해 중요하다. 최근에는 원추 각막의 진단뿐 아니라 콘택트렌즈 장착에도 인공지능(artificial intelligence, AI)을 이용하려는 연구가 소개되고 있으며[17,18], 원추 각막 환자의 평균 곡률 반경과 비교하여 Rose K2 RGP (Menicon Ltd.) 콘택트렌즈 장착을 위한 최적 후방 곡률 반경 예측이 특정 AI 모델에서 우수함을 밝혔다[18]. 의료 영역의 AI 성능이 급속도로 상승하고 있는 것을 고려하면 콘택트렌즈 장착에도 가까운 미래에 도움을 줄 가능성이 있다.

콘택트렌즈 장착은 각막교차결합술이나 각막링삽입술 또는 각막이식 후에도 여전히 잔존하는 난시와 부정 난시를 교정하는 데 도움을 줄 수 있어 관련 보고가 많이 있다[9]. 원추 각막 수술 후 콘택트렌즈 장착을 통한 시력 재활을 도모할 때는 각막 표면의 생리, 신생 혈관 발생 유무, 내피세포 상태를 정기적으로 검진하는 것이 중요하다.

## 각막교차결합술

각막교차결합술은 리보플라빈(riboflavin) 처치 후 자외선A (ultraviolet A, UVA)를 조사하여 각막 기질 콜라겐 사이에 교차 결합을 형성함으로써 각막의 기계적 경도를 증가시키고 원추 각막의 진행을 억제하고자 하는 시술로, 그 유효성을 인정받아 원추 각막 진행이 의심될 경우의 초기 치료로 자리 잡고 있다[19,20]. 다양한 프로토콜이 임상에서 적용되고 있고 이에 따른 효과도 연구마다 다양하게 보고되고 있으며 최근 보고된 메타분석을 통해 유효성과 안전성을 비교 분석하는 것이 가능하게 되었다[19-28].

각막교차결합술의 적응증은 진행하는 원추 각막이다[19,20]. 진행의 정의는 연구마다 다르나, 최근에는 24개월 동안 다음 중 하나 이상에 해당하는 변화를 기준으로 정의하는 방법을 사용한다[19,29,30]. (1) 가장 가파른 각막 곡률 측정에서 1.0 diopter (D) 이상의 증가, (2) 현성 실린더(manifest cylinder)에서 1.0 D 이상의 증가, 또는 (3) 현성 굴절의 구면렌즈대응치(spherical equivalent)에서 0.5 D 이상의 증가의 변화가 있으면 치료 기준에 해당된다[19]. UV 조사 합병증으로부터 각막 내피 세포 보호를 위해, Dresden 프로토콜 사용 기준 최소 각막 두께가 400 μm 미만이 기본적인 치료 부적응증이나, 최근 350-400 μm의 얇은 각막에도 리보플라빈 투여 및 조사 방법을 변형하여 시행하기도 하며, 이 경우 내피세포 밀도 소실이 약 10%라고 알려졌다[19,29]. 최대 각막곡률이 58 D를 초과하는 심하게 진행한 중증 원추 각막에서는 효과가 없거나 시행해도 진행 위험도가 높다고 알려져 있다[29].

## 각막교차결합술의 다양한 프로토콜

효과가 잘 검증된 표준 각막교차결합술(standard corneal collagen cross-linking) 프로토콜은 고전적인 Dresden 프로토콜이다[19,20]. Dresden 프로토콜은 지름 8-9 mm의 중심부 표층 각막 상피를 제거(epithelial-off, epi-off)하여 리보플라빈이 기질로 침투할 수 있도록 전처치한 후 20% dextran 용액 내의 0.1% 리보플라빈을 각막에 2-5분 간격으로 30분 동안 반복 점적하고, 그 후 30분간 UVA (370 nm, 3 mW/cm$^2$)를 조사하여 총 UV 조사량이 5.4 J/cm$^2$가 되도록 하는 프로토콜이다[19,20]. UV 조사 중에도 리보플라빈은 2-5분 간격으로 간헐적인 점적을 한다[19]. 이후 20% dextran 용액 대신 1.1% hydroxypropyl methylcellulose 용액을 사용


https://doi.org/10.63375/icrs.25.010

한 등장성의 리보플라빈이 프로토콜에 더 광범위하게 적용되었다[20]. Dresden 프로토콜은 1시간이 걸리고, 내피세포 보호를 위해 각막 두께가 최소 400 μm 이상이어야 적용이 가능하다는 단점이 있어서 이를 보완하기 위해 다양한 프로토콜이 이후 제시되었다[20].

초반 시도된 가속 프로토콜(accelerated corneal collagen cross-linking)은 30, 18, 9 mW/cm$^2$의 강도로 3, 5, 10분 조사하여 총 UV 조사량이 표준 Dresden 프로토콜과 동일하게 5.4 J/cm$^2$가 되는 프로토콜이다. 이 프로토콜의 경우 동물실험에서는 각막 경화 정도가, 일부 메타분석에서는 임상 효과가 Dresden 프로토콜보다 열등하다고 밝혀졌다[20,31]. 조사 에너지 강도가 높을수록 산소 소모가 높아 각막 기질 내 산소가 확산되기 어려워 오히려 효과가 떨어지기 때문에 이를 극복하기 위해 1초 조사하고 1초 쉬는 펄스 가속 프로토콜(pulse accelerated corneal collagen cross-linking)이 이후 개발되었고, 총 조사량도 5.4–10.0 J/cm$^2$까지 증가시켜 효과를 강화하였다[19,20]. 그 외의 표준 프로토콜은 리보플라빈의 각막 기질 흡수를 증가시키기 위해 epi-off가 기본이지만 감염의 위험과 통증을 줄일 목적으로 상피세포 제거 없이(epi-on) 리보플라빈 처치 및 UV 조사하는 프로토콜도 개발되었다[19,20]. Epi-on 프로토콜은 tetracaine, benzalkonium chloride, trometamol, ethylenediaminetetraacetic acid 등의 다양한 침투 강화제나 산소 보충을 추가로 필요로 한다[20]. 산소를 보충한 epi-on 가속 프로토콜을 사용한 연구 5개를 메타분석한 연구에서, 술 후 6개월 평균 각막 곡률이 술 전보다 1.2 D 편평해지고, 술 후 시력이 술 전보다 유의하게 호전되었다는 보고가 있으나 대조군이 불명확해서 산소 보충의 효과가 얼마나 있는지는 명확하지 않다[25].

## 다양한 프로토콜에 따른 임상 효과 유효성 및 안전성 비교 분석

Dresden 프로토콜을 대조군으로 하여 가속 프로토콜 또는 펄스 가속 프로토콜의 효과를 비교한 연구들 중 메타분석을 중심으로 살펴보고자 한다(Table 1) [22,26,31]. 2017년까지 진행되고 6개월 이상 추적관찰된 초기 11개의 연구를 포함한 메타분석에서 Dresden 프로토콜과 가속 프로토콜을 비교 시 나안시력, 교정시력과 평균 구면수차 대응치 및 평균 각막 곡률은 두 프로토콜 간 차이가 없었고, 최대 각막 곡률의 편평해지는 효과는 Dresden 프로토콜이 우수하였다[31]. 두 프로토콜 모두에서 내피세포밀도는 감소하였는데, 가속 프로토콜에서 감소 정도가 유의하게 적었다[31]. 그와는 상반되게 2019년 출간되어 총 7개의 연구를 분석한 메타분석의 술 후 6개월까지 비교 시, Dresden 프로토콜보다 가속 프로토콜에서 교정시력이 유의하게 높았고, 평균 각막 곡률이 유의하게 더 편평해졌다고 보고하였다. 두 군 모두 수술 관련 합병증은 보고하지 않았다[22]. 다만 포함된 연구들의 추적관찰 기간이 3개월에서 24개월이고, 6개월 시점 결과만 도출하였기 때문에 단기 결과라고 판단이 된다[22]. 최근 1년 이상 추적 관찰되고 총 조사량이 7.2 J/cm$^2$인 펄스 가속 프로토콜을 사용한 연구 총 14개를 포함하여 Dresden 프로토콜과 비교 분석한 메타분석에서 두 군 모두 유의하게 시력이 개선되고 각막이 편평해졌음을 보고하였다[26]. 시술 후 1년의 펄스 가속 프로토콜 군의 최대각막곡률은 술 전에 비해 유의하게 감소하였고, 교정시력은 술 전에 비해 유의하게 증가하였다[26]. 시술 1년 이후를 두 군을 비교한 결과, 나안 및 교정시력과 평균 및 최대 각막 곡률의 개선 정도가 두 프로토콜 간 차이가 없어 펄스 가속 프로토콜의 임상 유효성이 Dresden 프로토콜에 필적함을 밝혔다[26]. 저자도 총 조

**Table 1.** Literature review comparing the outcomes of diverse cross-linking methods for keratoconus based on meta-analyses

| Study | Published year | Trial no. | Comparison group (total irradiation energy of UVA) | FU (mo) | Statistically significant clinical outcome |
|---|---|---|---|---|---|
| Wen et al. [31] | 2018 | 11 | SCXL (5.4 mJ/cm$^2$) vs. ACXL (5.4 mJ/cm$^2$) | ≥6 | 1. Kmax↓: SCXL>ACXL<br>2. CCT↓/ECD↓: SCXL>ACXL<br>3. Other parameters: no significant differences |
| Jiang et al. [22] | 2019 | 7 | SCXL vs. ACXL | 3–24 | 1. Kmin, Kmax, SE, CCT: no significant differences at 6 mo<br>2. Kmean↓: SCXL<ACXL at 6 mo<br>3. BCVA↑: SCXL<ACXL at 6 mo |
| Qureshi et al. [26] | 2025 | 14 | SCXL (5.4 mJ/cm$^2$) vs. pACXL (7.2 mJ/cm$^2$) | ≥12 | Mean differences in Kmax, CDVA, UDVA, Kmean and CCT after 12 mo: no significant differences between SCXL and pACXL |

UVA, ultraviolet A; FU, follow-up period of included studies; SCXL, standard corneal collagen cross-linking (Dresden protocol); ACXL, accelerated corneal collagen cross-linking; Kmax, maximum keratometry value; CCT, central corneal thickness; ECD, endothelial cell density; Kmin, minimum keratometry value; SE, spherical equivalent; Kmean, mean keratometry value; BCVA, best-corrected visual acuity; pACXL, pulse ACXL; CDVA, corrected distance visual acuity; UDVA, uncorrected distance visual acuity.

사량이 7.2 J/cm$^2$인 펄스 가속 프로토콜을 사용하여 원추 각막 억제 효과를 분석하였는데, 리보플라빈을 간헐적으로 점적하지 않고 retention ring을 이용하여 연속적으로 10분간 각막표면과 접촉시켜 시술한 후 3년 이상 장기적으로 추적 관찰 시 최대 각막 곡률이 2.13 D 편평해짐을 확인하였다[32,33]. 이는 최대 각막 곡률이 0.42–1.75 D 편평해짐을 보고한 다른 가속 프로토콜 연구들보다는 효과가 높고 0.24–3.64 D 편평해짐을 보고한 Dresden 프로토콜 기존 연구들과는 필적한 결과로 생각된다[33].

그 외에도 가속 프로토콜간의 효과를 비교한 메타분석이 있는데, 8개의 무작위 대조시험(randomized controlled trial, RCT)이 포함된 연구에서, 30 mW/cm$^2$로 3분, 18 mW/cm$^2$로 5분, 9 mW/cm$^2$로 10분을 조사하여 총 조사량이 5.4 J/cm$^2$로 동일한 가속 프로토콜들 중에서는 18 mW/cm$^2$에서 5분 동안 조사한 프로토콜에서 최대 각막 곡률과 현성 구면렌즈대응치의 감소가 가장 높게 보고되었다[23]. 18 mW/cm$^2$로 5분, 9 mW/cm$^2$로 10분 조사한 가속 프로토콜 두 개를 비교한 4개 연구가 포함된 메타분석에서는 9 mW/cm$^2$로 10분 조사한 가속 프로토콜에서 18 mW/cm$^2$로 5분 조사보다 유의하게 평균 각막 곡률이 편평해졌다고 보고하여 상반된 결과를 도출하였다[21]. 보조요법을 사용한 epi-on과 epi-off 방법의 효과 비교 연구도 있으며, 13개의 RCT가 포함된 연구에서 최대 각막 곡률의 변화는 두 군 간 차이가 없다고 하였으나 결론이 확정적이지는 않다고 언급하였다[27,28]. 최근 27개의 연구를 포함하여 epi-on과 epi-off 방법의 비교 메타분석이 시행되었는데, 1년간 추적관찰 시 교정 시력과 최대 각막 곡률의 변화는 두 군 간 차이가 없었고, 나안시력은 epi-off 군이 epi-on 군보다 유의하게 좋았다[24]. 메타분석에 포함된 총 27개 연구 중 20개 연구에서는 부작용이 보고되지 않았고, 7개 연구에서 합병증 또는 부작용을 기술하였는데, epi-off 후 각막교차결합술 그룹에서 epi-on 후 각막교차결합술 그룹에 비해 부작용이 더 많이 보고되었다[24]. 부작용에는 각막 흐림(corneal haze)이 가장 흔했고, 드문 부작용으로 흉터, 무균 침윤, 상피결손, 및 헤르페스 각막염 등이 5% 이내로 보고되었다[24]. 각막 흐림은 epi-off 군은 8.8%–74%, epi-on 군은 2%–18%에서 관찰되었다[24].

정리하면, Dresden 프로토콜이 표준 프로토콜이기는 하나, 최근 연구에 의하면 총 조사량을 증가시킨 펄스 가속 프로토콜의 성적도 Dresden 프로토콜에 필적한다. Epi-off/epi-on의 효과 비교에 대해서는 추가 연구가 필요할 것으로 보인다. 아직 프로토콜의 다양성이 혼재하고 있음에도 불구하고 각막교차결합술은 원추 각막의 기본 치료로 자리 잡았으며, 효과 증대를 위해 각막교차결합술 플러스의 개념으로 다른 치료와 병합하여 적용의 범위를 확장하고 있다[1,19,34].

## 각막링 삽입술

각막링 삽입술(intracorneal ring segment implantation)은 경도에서 중등도의 원추 각막의 각막 형태를 재형성하고 각막 곡률을 편평하게 하면서 시력을 개선하기 위한 수술법으로 폴리메타크릴레이트(polymethacrylate)로 만들어진 하나 또는 두 개의 커브 모양 세그먼트를 각막 기질에 삽입하며, 삽입 부위 두께가 최소 450 $\mu$m 이상인 경우 가능한 수술법이다[1]. 각막링은 Intacs (Addition Technology, Inc.), Intacs SK (Addition Technology, Inc.), Keraring (Mediphacos Ltd.), Ferrara (Ferrara Ophthalmics), MyoRing (Dioptex GmbH) 등의 다양한 사양의 모델이 있어 그 효과도 모델에 따라 차이가 있다[35]. 단기적으로는 대부분의 모델에서 유효성을 보고하였는데, 1–2줄 또는 그 이상의 교정 시력 개선이 34%–92%에서 관찰되거나 평균 각막 곡률 변화가 2.2–6.4 D만큼 편평해졌다고 하였다[35]. 반면, 장기 유효성에 대한 보고는 많지 않은데[35], 최근 MyoRing을 삽입한 29명의 원추 각막 환자에서 시력과 구면렌즈대응치가 모두 개선된 10년 장기 연구가 소개되었다[36]. 그렇지만 술 후 5년보다는 술 후 10년에 개선 효과가 감소되며 교정 원거리 시력은 수술 전 0.50 logMAR에서 5년 후 0.18 logMAR, 10년 후에는 0.25 logMAR로, 구면렌즈 대응치는 수술 전 –9.38 D에서 5년 후 –2.70 D, 10년 후에는 –3.29 D로 변화하였고, 5년 시점 편평해진 각막이 10년 후에는 곡률이 다시 증가되어 장기 관찰 시 효과의 퇴행을 시사하였다[36]. 국내에서도 Intacs ring을 이용한 각막링 삽입술의 5년 장기 결과를 보고하였는데, 각막의 편평해짐은 5년까지 잘 유지되는 반면 개선되었던 나안시력과 구면렌즈대응치는 3년 이후 다시 악화되어 퇴행함을 시사하였다[37]. 한편 재발의 가능성을 고려해 각막교차결합술과 병합 치료가 많이 연구되었다[35]. 저자도 Intacs 각막링 삽입술과 각막교차결합술을 병합한 경우가 각각의 단독 치료보다 1년 시점 시력과 각막곡률의 편평해짐이 유의하게 더 큼을 확인한 바가 있다[38]. 5년간 장기관찰한 MyoRing 각막링 삽입술 단독과 각막링 삽입 및 각막교차결합술 병합군 비교에서도 병합군에서 시력과 각막지형도 지표 모두 유의하게 개선되었다[39]. 또한 84개의 연구를 통합하여 각막링 삽입술과 각막교차결합술을 병합한 경우와 각막링 삽입술 단독을 비교한 메타분석에서도 나머지 지표는 두 군 간 차이가 없었지만 병합군에서 교정시력이 유의하게 우수함을 보고하였다[40]. 병합의 순서에 따른 효과 비교 메타 분석에서 두 수술을 동시에 병합하는 것이 각 수술을 순차적으로 시행하는 것보다 효과가 우수하였다[41]. 링 삽입을 위한 tunnel 제작 방법에 따른 효과 차이의 메타분석 연구에서 femtosecond laser와 수술 도구를 이용한 기계적 박리 두 군 간의 효과 차이는 없었고, 합병증은 기계적 박리에서 높았다[42]. 한편


https://doi.org/10.63375/icrs.25.010

수술 후 각막링 삽입술 합병증은 각막교차결합술과 비교하여 상대적으로 심각한 합병증 발생이 가능하다[42]. 각막링 주변의 기질 혼탁은 비교적 흔하게 발생하고(Fig. 1), 그 외 드문 합병증으로 감염, 신생혈관, 각막 융해, 각막링 이탈, 각막링 탈출 또는 노출이 보고되었다[1,42]. 근본적으로 원추 각막의 진행 자체를 막지는 못하는 것으로 알려져 있다[1]. 따라서 시력이 0.9 이상의 환자에서는 오히려 시력 저하 가능성이 있어 각막링 삽입술은 권유되지 않는다[43]. 결론적으로 각막링 삽입술은 단독 치료로 고려되기보다는 각막교차결합술을 시행할 때 중증 이상의 원추 각막에서 시력 교정을 돕기 위한 병합 치료로 선호되는 것이 최근 추세이다.

## 굴절 교정수술 병합

경도 원추 각막의 치료로 굴절 교정수술(refractive surgery)은 문헌 소개는 많이 되었으나[1,34,44], 부정 난시 교정이 어렵고 장기적으로 각막의 기계적 인장 강도에 부정적 영향을 줄 가능성이 있기 때문에, 실제 임상 현장에서는 굴절 교정수술의 단독 치료가 근본적인 치료로 고려되지는 않는다. 그러나 각막교차결합술의 시력 교정 효과가 크지 않기 때문에 경도의 원추 각막 환자에서 굴절 교정수술을 병합하여 시력을 개선해 보고자 하는 노력이 있다[1,34,44,45]. 치료레이저각막절제술(phototherapeutic keratectomy) 또는 굴절교정 레이저각막절제술(photorefractive keratectomy), 유수정체안내렌즈(phakic intraocular lens)가 주로 연구되었다[1,34,44,45].

레이저각막절제술은 stage 1, 2의 경도 원추 각막 환자에서 평균 50 μm 이내로 각막절제를 시행하는 것이 일반적이다[45]. 최근 8개의 비무작위 연구(non-randomized study)가 포함된 메타분석에서 굴절교정 레이저각막절제술과 각막교차결합술 병합군이 각막교차결합술 단독군보다 시력 교정효과가 우수하다고 보고하였고, 각막확장증 진행은 추적관찰 6–44개월 이내에 6.7%–8.1%로 보고되었는데 두 군 간 유의한 차이는 없다고 하였다[46]. 13개의 연구가 포함된 다른 메타 분석에서도 각막교차결합술 단독군보다 굴절교정 레이저각막절제술과 각막교차결합술 병합군이 시력 및 구면렌즈대응치 교정 효과가 우수하다고 보고하였고, 각막확장증 진행은 평균 추적관찰 21개월(12–48개월) 내에 두 군 모두에서 보고되지 않았다[47]. 그러나 장기 추적관찰 연구가 없어 각막굴절수술 병합 시 각막확장증 진행에 대한 추가 연구가 필요해 보인다.

유수정체안내렌즈의 병합은 원추 각막의 상태가 안정적인 경우에만 가능하다. 따라서 각막교차결합술 시행 후 3–12개월간 경과 관찰 후, 원추 각막의 진행이 관찰되지 않으면 홍채 고정 또는 후방 유수정체안내렌즈를 삽입한 연구가 많이 보고되었다[34]. 원추 각막에서 유수정체안내렌즈 삽입술의 기준 조건은 다음과 같이 제시되었다[45]. (1) 원추 각막의 안정성(stable keratoconus): 원추의 진행이 관찰되지 않고 굴절력의 안정성이 입증된 경우, (2) 수용 가능한 원거리 교정 시력(acceptable corrected distance visual acuity [CDVA]): 각막의 불규칙성과 고도 수차(high order aberration)를 유수정체안내렌즈는 교정할 수 없으므로 환자가 CDVA 0.5 이상을 보이는 경우 상의하여 이 시력을 환자가 주관적으로 '수용 가능하다'고 인식하는 경우, (3) 유수정체안내렌즈의 삽입 가능한 일반적인 해부학적 요건을 충족하는 경우(meet the usual phakic intraocular lense anatomical requirements) 등이 만족되면 삽입을 고려할 수 있다[45]. 즉, 진행하지 않는 경도의 원추 각막으로, 안경으로 시력이 0.5 이상 교정되고 콘택트렌즈를 착용 없이 이 시력에 만족하는 환자에서만

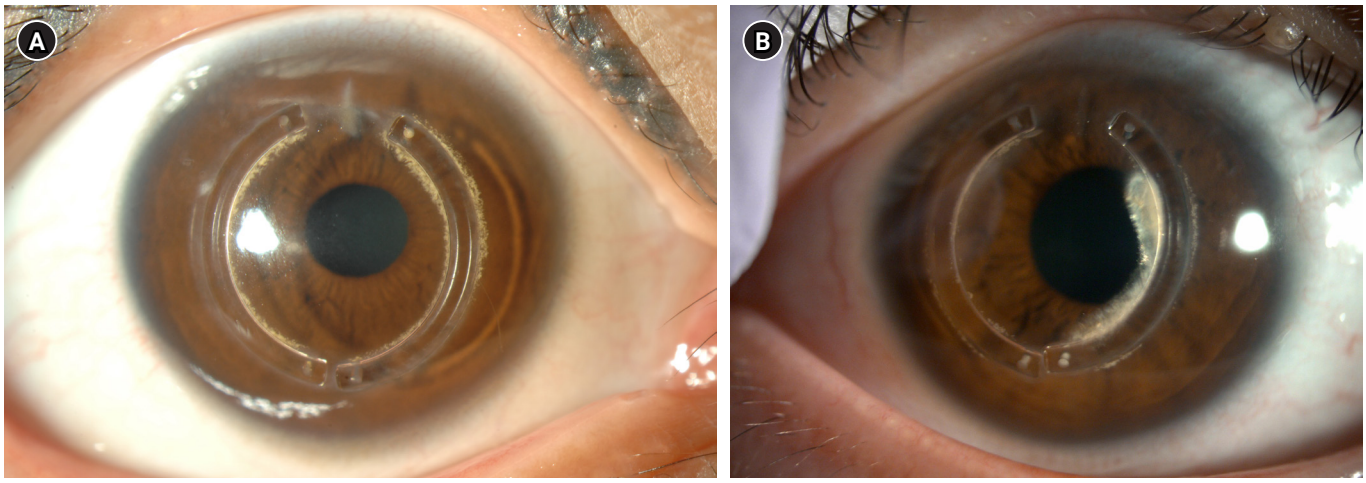


Fig. 1. Various types of corneal opacification around the ring following intracorneal ring segment implantation. (A) Mild corneal opacity. (B) Fibrotic corneal opacity.

고려하는 것이 바람직하다[44,45]. 원추 각막에서 유수정체안내렌즈 삽입술 임상 효과에 대한 메타 분석은 아직 보고가 없다. 2013년에서 2021년 사이 출간된 원추 각막의 유수정체안내렌즈 삽입술 효과에 대한 논문 16개를 정리한 리뷰 논문이 있는데, 평균 추적관찰은 6개월에서 37개월이고, 8개 연구가 각막교차결합술을 병합하였다[45]. 16개의 연구 결과를 종합해 보면 술 전 구면수차대응치 –3.13에서 –10.76 D가 술 후 +0.09에서 –1.25 D로 개선되었고, 술 전 난시 2.29–4.91 D가 술 후 0.05–1.47 D로 감소되었다고 하였다[45]. 원추 각막이 진행하면 효과가 퇴행할 수 있는데, 보고된 연구들의 평균 추적관찰 기간이 5년 미만이므로 추가적인 장기 추적관찰 연구가 필요하다. 술 후 발생 가능한 합병증은 일반적인 유수정체안내렌즈 삽입술과 비슷하게 발생하므로 내피세포밀도 저하와 백내장, 녹내장 발생 등에 대한 장기 추적관찰이 필요하다.

## 각막이식

각막이식은 다른 대체 치료로 효과가 없는 중증 원추 각막의 전통적인 치료법이다. 원추 각막은 전층각막이식술(penetrating keratoplasty, PKP)의 18%와 심부표층각막이식술(deep anterior lamellar keratoplasty, DALK)의 40%를 차지하는 원인 질환으로 알려져 있고[44], 최근 다양한 대체 치료의 활성화로 수술 빈도는 감소되고 있다. DALK는 PKP에 비해 거부반응이 적고 내피 세포 보존의 장점이 있으나 수술 기법이 어렵고 시간이 오래 걸린다는 단점이 있다[1]. 최근 27,018안이 포함된 47개의 연구를 통합하여 원추 각막에서 PKP와 DALK의 효과를 비교한 메타분석이 보고되었는데, 1년 시점에서 최대교정시력과 난시 교정 효과는 두 수술법 간에 차이가 없었다[48]. 거부반응 위험도는 PKP에서, 이식편 실패 위험도는 DALK에서 높았다[48].

새로운 동종 각막성형술의 시도로 corneal tissue addition keratoplasty의 개념이 도입되고 있다[49,50]. 기질 내 보우만층 이식(intrastromal bowman layer transplantation, BLT), 기질각막이식술(stromal keratophakia)의 일종인 CAIRS (corneal allogenic intrastromal ring segments), ILK (intralamellar keratoplasty) 등이 포함된다[49,50]. BLT는 원추 각막 진행을 억제했다는 보고가 있고, CAIRS, ILK는 시력 개선의 효과가 있다는 단기 결과가 일부 보고되었는데[50], 초기 연구 단계여서 아직 그 효과는 불분명하며 추가적인 근거 자료의 축적이 필요하다. 그 외에도 각막 기질의 재생을 위한 줄기세포의 각막 내 이식도 제안되고 있다[44].

## 결론

원추 각막의 치료는 계속 발전하고 있다. 원추 각막 진행을 억제하는 기본 치료로 유효성과 안정성이 증명된 각막교차결합술이 있고, 시력 재활을 위한 기본 치료로 다양한 콘택트렌즈의 장착이 활용되고 있다. 각막링 삽입술, 유수정체인공수정체 또는 치료적 각막절제술은 각막교차결합술과 병합해야 임상 효과가 안정적이며, 제한적인 적응증 내에서 시력 개선을 위한 적용이 가능하다. 그 외에도 동종 각막성형술의 일종인 BLT와 기질각막이식술(CAIRS, ILK)이 시력 재활을 위해 새로 소개되고 있는데, 장기 유효성과 안전성에 대해서는 추가 검증이 필요하다. 위에 언급한 방법으로 시력 재활이 불가능한 원추 각막 환자는 동종각막이식을 시행하면 시력을 개선할 수 있다.

## Article Information

### Author contributions

All the work was done by MKK.

### Conflicts of interest

No potential conflict of interest relevant to this article was reported.

### Funding

Not applicable.

### Data availability

Not applicable.

## References

1. Bui AD, Truong A, Pasricha ND, Indaram M. Keratoconus Diagnosis and treatment: recent advances and future directions. Clin Ophthalmol 2023;17:2705–18.
2. Luo S, Li J, Yang Y, et al. Spatial transcriptomics and single-cell RNA-sequencing revealed dendritic cell-mediated inflammation in keratoconus. Ocul Surf 2025;36:134–50.
3. Galvis V, Sherwin T, Tello A, et al. Keratoconus: an inflammatory disorder? Eye (Lond) 2015;29:843–59.
4. Kannan R, Shetty R, Panigrahi T, et al. Untargeted tear proteomics in a large south-asian cohort reveals inflammatory signaling,


https://doi.org/10.63375/icrs.25.010

ECM remodeling, and altered metabolism in keratoconus. Invest Ophthalmol Vis Sci 2025;66:60.
5. Nau A, Nau C, Shorter E, et al. Opportunities for improving the long-term management of keratoconus patients. J Contact Lens Res Sci 2024;8:e37-46.
6. Kim MK, Park YK. Keratoconus-correcting contact lens. In: Lee JS, Lee JE, editors. Contact lens: principles and practice. 2nd ed. Koonja Publisher; 2024. p. 185-204.
7. Kang YS, Park YK, Lee JS, et al. The effect of the YK lens in keratoconus. Ophthalmic Physiol Opt 2010;30:267-73.
8. Hwang JS, Lee JH, Wee WR, Kim MK. Effects of multicurve RGP contact lens use on topographic changes in keratoconus. Korean J Ophthalmol 2010;24:201-6.
9. Lim L, Lim EW. Current perspectives in the management of keratoconus with contact lenses. Eye (Lond) 2020;34:2175-96.
10. Jun SY, Lee SM. Clinical Outcomes of mini-scleral contact lenses in eyes with keratoconus. J Korean Ophthalmol Soc 2022;63:251-60.
11. Suh SY, Lee JH, Lee SU, et al. Fitting the miniscleral contact lens in patients with corneal abnormalities. J Korean Ophthalmol Soc 2016;57:1699-705.
12. Kim S, Lee JS, Park YK, et al. Fitting miniscleral contact lenses in Korean patients with keratoconus. Clin Exp Optom 2017;100:375-9.
13. Mushtaq A, Alvi I. Long-term effectiveness of scleral lens treatment in the management of keratoconus: a systematic review. Cureus 2025;17:e77102.
14. Ballet B, Behaegel J, Reppe S, et al. Ocular surface homeostasis after scleral lens usage. Eye Contact Lens 2023;49:459-63.
15. Moon JW, Shin KC, Lee HJ, et al. The effect of contact lens wear on the ocular surface changes in keratoconus. Eye Contact Lens 2006;32:96-101.
16. Dogan C, Bahar Tokman H, Mergen B, et al. Effect of scleral lens use on conjunctival microbiota. Cont Lens Anterior Eye 2020;43:189-91.
17. Goodman D, Zhu AY. Utility of artificial intelligence in the diagnosis and management of keratoconus: a systematic review. Front Ophthalmol (Lausanne) 2024;4:1380701.
18. Abadou J, Dahan S, Knoeri J, et al. Artificial intelligence versus conventional methods for RGP lens fitting in keratoconus. Cont Lens Anterior Eye 2025;48:102321.
19. Naranjo A, Manche EE. A comprehensive review on corneal crosslinking. Taiwan J Ophthalmol 2024;14:44-9.
20. Hafezi F, Kling S, Hafezi NL, et al. Corneal cross-linking. Prog Retin Eye Res 2025;104:101322.
21. Karam M, Alsaif A, Aldubaikhi A, et al. Accelerated corneal collagen cross-linking protocols for progressive keratoconus: systematic review and meta-analysis. Cornea 2023;42:252-60.
22. Jiang Y, Yang S, Li Y, et al. Accelerated versus conventional corneal collagen cross-linking in the treatment of keratoconus: a meta-analysis and review of the literature. Interdiscip Sci 2019;11:282-6.
23. Ding L, Sun L, Zhou X. Network meta-analysis comparing efficacy and safety of different protocols of corneal cross-linking for the treatment of progressive keratoconus. Graefes Arch Clin Exp Ophthalmol 2023;261:2743-53.
24. Borchert GA, Kandel H, Watson SL. Epithelium-on versus epithelium-off corneal collagen crosslinking for keratoconus: a systematic review and meta-analysis. Graefes Arch Clin Exp Ophthalmol 2024;262:1683-92.
25. Borchert GA, Watson SL, Kandel H. Oxygen in corneal collagen crosslinking to treat keratoconus: a systematic review and meta-analysis. Asia Pac J Ophthalmol (Phila) 2022;11:453-9.
26. Qureshi M, Watson SL, Kandel H. Pulsed corneal crosslinking in the treatment of Keratoconus: a systematic review and meta-analysis. Graefes Arch Clin Exp Ophthalmol 2025;263:589-601.
27. Ng SM, Hawkins BS, Kuo IC. Transepithelial versus epithelium-off corneal crosslinking for progressive keratoconus: findings from a cochrane systematic review. Am J Ophthalmol 2021;229:274-87.
28. Ng SM, Ren M, Lindsley KB, et al. Transepithelial versus epithelium-off corneal crosslinking for progressive keratoconus. Cochrane Database Syst Rev 2021;3:CD013512.
29. Galvis V, Tello A, Ortiz AI, Escaf LC. Patient selection for corneal collagen cross-linking: an updated review. Clin Ophthalmol 2017;11:657-68.
30. Ahn SJ, Kim MK, Wee WR. Topographic progression of keratoconus in the Korean population. Korean J Ophthalmol 2013;27:162-6.
31. Wen D, Li Q, Song B, et al. Comparison of standard versus accelerated corneal collagen cross-linking for keratoconus: a meta-analysis. Invest Ophthalmol Vis Sci 2018;59:3920-31.
32. Kim CY, Kim MK. Effect of the retention ring-assisted continuous

application of riboflavin in pulsed-light accelerated corneal collagen cross-linking on the progression of keratoconus. BMC Ophthalmol 2019;19:72.
33. Kim S, Choi WJ, Yoon CH, Kim MK. Long-term effects and prognostic factors of accelerated cross-linking with retention ring-assisted riboflavin application on keratoconus progression. Korean J Ophthalmol 2025;39:145-56.
34. Kankariya VP, Dube AB, Grentzelos MA, et al. Corneal cross-linking (CXL) combined with refractive surgery for the comprehensive management of keratoconus: CXL plus. Indian J Ophthalmol 2020;68:2757-72.
35. Park SE, Tseng M, Lee JK. Effectiveness of intracorneal ring segments for keratoconus. Curr Opin Ophthalmol 2019;30:220-8.
36. Khorrami-Nejad M, Jadidi K, Hasan ZF, et al. Long-term outcomes of a 360-degree intracorneal ring implantation for keratoconus: a 10-year follow-up. Cornea 2025 Feb 4 [Epub]. https://doi.org/10.1097/ico.0000000000003832
37. Kang MJ, Byun YS, Yoo YS, et al. Long-term outcome of intrastromal corneal ring segments in keratoconus: five-year follow up. Sci Rep 2019;9:315.
38. Kim CY, Kim MK. Effect of sequential intrastromal corneal ring segment implantation and corneal collagen crosslinking in corneal ectasia. Korean J Ophthalmol 2019;33:528-38.
39. Mohammadpour M, Khoshtinat N, Khorrami-Nejad M. Comparison of visual, tomographic, and biomechanical outcomes of 360 degrees intracorneal ring implantation with and without corneal crosslinking for progressive keratoconus: a 5-year follow-up. Cornea 2021;40:303-10.
40. Benoist d'Azy C, Pereira B, Chiambaretta F, Dutheil F. Efficacy of different procedures of intra-corneal ring segment implantation in keratoconus: a systematic review and meta-analysis. Transl Vis Sci Technol 2019;8:38.
41. Hashemi H, Alvani A, Seyedian MA, et al. Appropriate sequence of combined intracorneal ring implantation and corneal collagen cross-linking in keratoconus: a systematic review and meta-analysis. Cornea 2018;37:1601-7.
42. Struckmeier AK, Hamon L, Flockerzi E, et al. Femtosecond laser and mechanical dissection for ICRS and MyoRing implantation: a meta-analysis. Cornea 2022;41:518-37.
43. Vega A, Alió JL. Criteria for patient selection and indication for intracorneal ring segments in keratoconus. Eye Vis (Lond) 2024;11:13.
44. Santodomingo-Rubido J, Carracedo G, Suzaki A, et al. Keratoconus: an updated review. Cont Lens Anterior Eye 2022;45:101559.
45. D'Oria F, Bagaglia SA, Alio Del Barrio JL, et al. Refractive surgical correction and treatment of keratoconus. Surv Ophthalmol 2024;69:122-39.
46. Zhang H, Cantó-Cerdán M, Félix-Espinar B, Alió Del Barrio JL. Efficacy of customized photorefractive keratectomy with cross-linking versus cross-linking alone in progressive keratoconus: a systematic review and meta-analysis. Am J Ophthalmol 2025;274:9-23.
47. Achiron A, Yahalomi T, Knyazer B, et al. Efficacy comparison of combining cross-linking and refractive laser ablation in progressive keratoconus: systematic review and meta-analysis. Can J Ophthalmol 2024;59:e661-72.
48. Awad AA, Elettreby AM, Abo Elnaga AAA, et al. Penetrating Keratoplasty versus deep anterior lamellar keratoplasty for keratoconus: a systematic review and meta-analysis of 27,018 eyes. Semin Ophthalmol 2025;40:364-81.
49. Levy I, Mukhija R, Nanavaty MA. Corneal allogenic intrastromal ring segments: a literature review. J Clin Med 2025;14:1340.
50. Ballouz D, Dmitriev PM, Ayres BD. Corneal tissue addition keratoplasty for the treatment of keratoconus: a review. Int Ophthalmol Clin 2025;65:31-4.


https://doi.org/10.63375/icrs.25.010

# 원추 각막의 치료에 대한 최신 지견

김미금[1,2,3]

[1]서울대학교 의과대학 안과학교실, [2]서울대학교병원 의생명연구원 안면역각막재생연구실, [3]서울대학교병원 안과

원추 각막이 진단되면 진행을 늦추거나 멈추기 위한 기본 치료로 각막교차결합술이 있으며 시력 재활을 위해서는 콘택트렌즈 착용, 각막링 삽입술, 각막이식이 고전적인 치료이다. 또한 각막교차결합술을 병합하여 유수정체 인공수정체 삽입술 또는 치료적 각막절제술이 제한적인 적응증 내에서 시력 개선에 도움을 줄 수 있다. 최근에는 기질각막이식술 등이 시력 재활을 위해 소개되고 있다. 본 종설은 최신 업데이트를 통해 다양한 원추 각막 치료의 유효성과 안정성을 평가하고 비교 분석하고자 한다.

**중심단어:** 원추 각막; 치료; 각막교차결합술; 각막링; 콘택트렌즈

Review Article

pISSN 3059-1503 • eISSN 3059-1511
Insights Cataract Refract Surg 2025;10(2):42-51
https://doi.org/10.63375/icrs.25.007

ICRS
Insights in Cataract and Refractive Surgery

# 백내장 수술과 함께 시행하는 섬유주우회 삽입물 iStent의 삽입

**전연숙**

중앙대학교 의과대학 중앙대학교병원 안과학교실

# Trabecular microbypass using iStent combined with cataract surgery

**Yeoun Sook Chun**

Department of Ophthalmology, Chung-Ang University Hospital, Chung-Ang University College of Medicine, Seoul, Korea

Minimally invasive glaucoma surgery has revolutionized conventional glaucoma treatment due to its simple procedures, rapid recovery, and few complications. iStent, a trabecular microbypass that can be implanted via combined cataract surgery, has the advantage of lowering intraocular pressure (IOP) independent of bleb formation. Furthermore, it is straightforward to implement and does not involve a substantial burden. iStent has a synergetic effect with phacoemulsification. Combining iStent with phacoemulsification yielded a greater reduction of IOP and glaucoma eyedrops, as well as higher rates of visual field change, than when either modality was used in isolation. iStent has emerged as a new treatment option for patients with mild to moderate glaucoma. This review aims to improve readers' understanding of iStent by summarizing the surgical techniques needed to correctly insert it for optimal outcomes and discussing problem-solving in the context of patient care.

**Keywords:** iStent; Minimally invasive glaucoma surgery; Primary open angle glaucoma; Phacoemulsification

## 서론

비가역적 시야 손상과 시력 저하를 유발하는 녹내장은 장기적인 치료를 요하는 질병으로 약제사용, 레이저치료, 섬유주 절제술이나 방수유출장치 삽입술이 주 치료법이었다. 그러나 미세침습 녹내장 수술의 출현은 기존 녹내장 치료의 패러다임을 바꾸며 약제나 레이저 치료만으로는 부족했던 환자들에게 좋은 치료 옵션이 되었다. 그중 iStent (Glaukos Corp.)는 섬유주와 쉴렘관 유출로를 통해 경증에서 중등도 원발개방각 녹내장 환자의 방수 유출을 개선하고 안압을 낮추도록 설계된 미세침습 녹내장 수술 장치이다[1,2]. 자성이 없는 티타늄에 헤파린이 코팅되어 생체 적합성이 뛰어나고 안정적인 안압 하강 효과, 최소화된 합병증, 장기 안전성으로 2012년 미국 Food and Drug Administration (FDA)의 승인을 받은 최초의 섬유주우회 삽입물이다. 이 삽입물은 투명각막절개창을 통해 안구를 가로질러 섬유주에 도달하고 쉴렘관에 위치시켜 방수 유출을 유도하는 장치로 안압과 녹내장 약제 사용 개수가 유의하게 줄어들어 단독으로 시행되기도 하지만 백내장 수술과 병행하여 시행되기도 한다[3,4].

최근에는 기본 안과 검사뿐만 아니라 건강검진을 통해 고안압증, 녹내장 의증, 또는 초기 녹내장 환자 진단이 증가하고 있다. 현재까

**Received:** March 26, 2025; **Revised:** June 11, 2025; **Accepted:** June 12, 2025
**Correspondence to:** Yeoun Sook Chun
Department of Ophthalmology, Chung-Ang University Hospital, 102 Heukseok-ro, Dongjak-gu, Seoul 06973, Korea
Tel: +82-2-6299-1666 E-mail: yschunn@hanmail.net ORCID: https://orcid.org/0000-0002-2752-8185

© 2025 Korean Society of Cataract and Refractive Surgery
This is an open-access article distributed under the terms of the Creative Commons Attribution Non-Commercial License (https://creativecommons.org/licenses/by-nc/4.0/), which permits unrestricted non-commercial use, distribution, and reproduction in any medium, provided the original work is properly cited.

지 알려진 가장 확실한 녹내장 치료는 안압 하강으로, 이를 위해 방수 생산과 배출 과정에 관여하는 다양한 약제가 사용되고 있다[5-7]. 그러나 녹내장이라는 질병 특성상 장기간 약제를 점안하게 되면서 여러 부작용을 경험하게 되고, 이는 약제 순응도 저하로 이어져 녹내장의 진행에 많은 영향을 미치게 되며 환자의 삶의 질도 떨어지게 된다[8,9]. 이에 백내장 수술 시 iStent를 함께 삽입하면 약 2.5 mmHg의 안압 하강 효과가 나타나고 약제 사용 개수를 1.5개 줄일 수 있다[10]. 또한 시야 진행 속도가 –0.024 dB/year로 비녹내장성 고안압증 환자의 진행속도와 유사하고 약제로 치료받는 정상안압 녹내장 환자보다 유의하게 느려지기 때문에[11] 녹내장 환자들에게 많은 도움을 줄 수 있을 것으로 예상된다.

따라서 본 종설에서는 iStent에 대한 이해도를 높이고 최적의 결과를 도출하기 위해 iStent를 올바르게 삽입하기 위한 수술 기법을 정리하여 경증과 중등도의 녹내장 환자를 관리하는 데 도움이 되고자 한다.

## 섬유주우회 삽입물 iStent의 발달

2012년 FDA 승인을 받은 1세대 초기 iStent는 L자로 굽은 형태로, 1 mm 길이의 관 끝에 있는 self-trephining tip을 섬유주에 꽂은 후 옆으로 밀어 넣어 쉴렘관에 평행하도록 위치시켰다(Fig. 1). 장치에는 높이 0.3 mm에 120 μm의 내경을 가진 스노클(snorkel)이 전방을 향해 있어 이 곳을 통해 방수가 유출된다. 또한, 쉴렘관 내로 이식된 장치를 고정시키기 위한 3개의 고정 아치(retention arches)가 있다. 옆으로 삽입하는 과정에서 빗겨나가기 쉽고 쉴렘관으로 밀어 넣으면서 섬유주 절개가 자연스럽게 되기도 하지만 출혈이 발생하는 등 시술이 까다로워 많은 숙련이 필요하였다. 1세대 iStent는 백내장 수술과 병합 사용으로만 FDA 허가를 받았다.

1세대 삽입물의 불편함을 해결하고자 크기를 0.36 mm × 0.23 mm로 축소하고 쉴렘관에 직각으로 꽂을 수 있도록 일자형으로 변형된 2세대 iStent inject가 개발되어 2018년 FDA 승인을 받았다(Fig. 1). 2세대 iStent inject는 지름 80 μm의 중앙 입수공(inlet)과 유출공(outlet)뿐만 아니라 측면에 50 μm 지름을 갖는 4개의 유출공이 있어 자유롭게 여러 방향으로 방수가 빠져나가도록 설계되었다. 두 개의 삽입물이 미리 일회용 삽입기에 장착되어 있고 총 4회 발사가 가능하다(Fig. 2A) [1]. iStent inject는 이전 제품과 마찬가지로 단독 또는 백내장 수술과 함께 시행할 수 있지만 삽입물의 위치가 좋지 못하거나 잘못 배치되면 최적의 안압 조절이 이루어지지 않을 수도 있다[12].

2세대 iStent inject의 작은 크기로 인해 삽입이 과도하게 되어 섬유주를 뚫고 들어가 버리는 단점을 보완하기 위해 동일 모양에서 전방에 노출되는 테두리(flange) 지름만 230 μm에서 360 μm로 키운 iStent inject W가 소개되었고 현재는 W 모델이 주로 사용되고 있다(Fig. 1). 2025년에는 iStent infinite가 출시되었는데 iStent inject W가 3개 들어있는 모델로 삽입기의 trocar가 8° 꺾여 있어 삽입이 좀 더 편리하고, 발사 횟수에 제한이 없어 향후 더 큰 안압 하강 효과를 기대할 수 있을 것으로 예상된다(Fig. 2B).

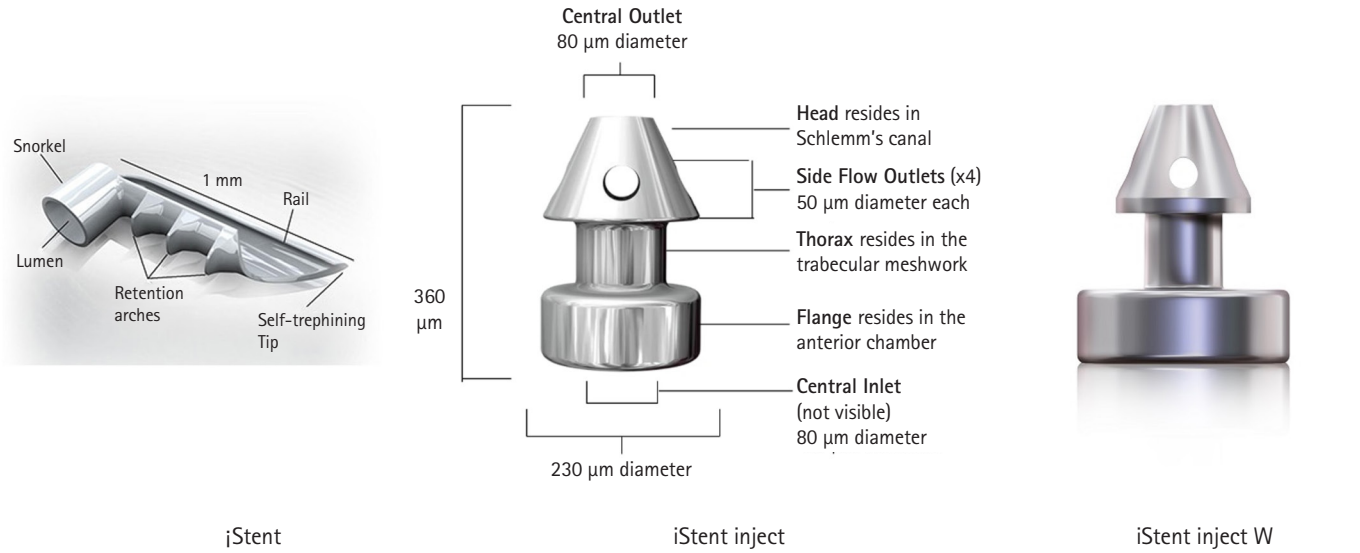


**Fig. 1.** Development of iStent models. First-generation iStent, second-generation iStent inject and iStent inject W (reprinted with permission from Glaukos Corp.).

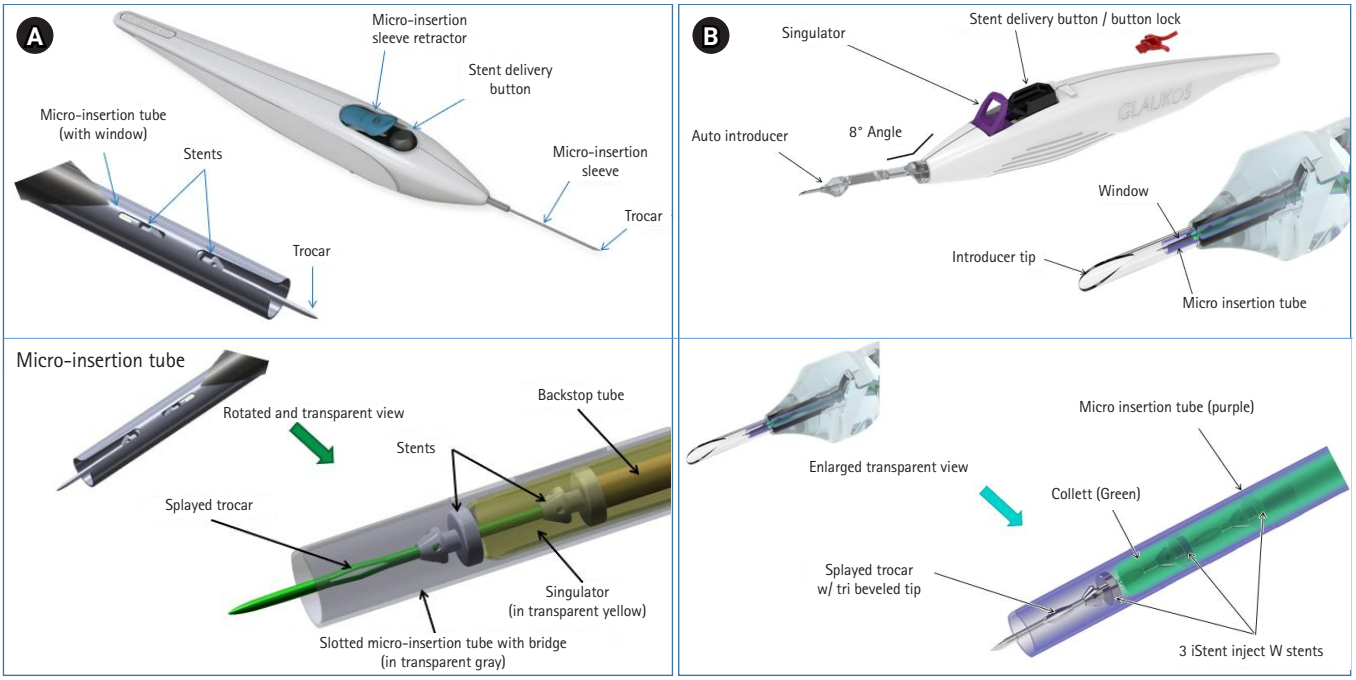


**Fig. 2.** Injectors of iStent inject W and its distal view (A) and iStent infinite and its distal view (B) (reprinted with permission from Glaukos Corp.).

## iStent와 iStent inject의 안압 하강 효과

일반적으로 백내장 수술을 시행하면 전방 깊이가 증가하고, 동공 크기가 감소하며, 주변부 전방각의 깊이와 넓이가 증가함에 따라 방수 배출이 원활해져 백내장 수술만으로도 안압 하강이 일어난다. 백내장 수술은 정상안뿐만 아니라 원발개방각 녹내장, 거짓비늘 녹내장, 원발폐쇄각 녹내장에서 각각 안압 하강이 7%, 13%, 20%, 30% 나타난다[13]. 수술 전 안압이 높은 경우와 거짓비늘 녹내장의 경우 사용된 관류액의 많을수록 거짓비늘 침착물이 더 많이 세척되는 효과로 안압이 더 잘 떨어졌다[13]. 원발폐쇄각 녹내장의 경우 투명수정체 적출술이 권고될 정도로 백내장 수술만으로도 좁아진 전방각이 열리면서 뚜렷한 안압 하강 효과를 얻게 된다[14]. 그러나 백내장 수술 후 1년이 지나면 서서히 안압이 올라가 수술 후 2년과 3년째의 안압은 수술 전과 비교했을 때 유의한 차이가 없어지는 것으로 알려져 있다[15]. 반면 섬유주우회 삽입물을 삽입한 후 2년에서 5년 경과 관찰 시 안압 하강 효과가 지속되는 것으로 나타나, 백내장 수술만으로는 일시적인 안압 하강 효과에 그칠 수 있으나 섬유주우회 삽입물과 백내장 수술을 동시에 시행하면 좀 더 오랜 기간 안정적으로 안압 하강 효과가 지속된다는 것을 알 수 있었다[16-18].

안압 24 mmHg 이하의 경증에서 중등도 녹내장 환자 240안을 대상으로 한 전향적 무작위 비교 연구에서 백내장 수술과 함께 1세대 iStent를 시행한 111안과 백내장 수술만 한 129안의 결과를 비교하였다. 삽입 후 1년 뒤 안약 없이 안압이 21 mmHg 이하인 경우가 각각 72%와 50%였으며, 초기 안압 대비 20% 이상 안압 하강을 달성한 경우도 각각 66%와 48%, 녹내장 치료 약물 개수도 각각 0.2 ± 0.6개와 0.4 ± 0.7개로 모두 통계적으로 유의하게 백내장 수술과 iStent를 함께 한 경우가 백내장 수술만 한 경우보다 효과가 좋았다. 가장 흔한 합병증은 구멍 막힘(4.3%)과 위치 이상(2.6%)이었으며 심한 후유증을 남기지는 않았다[19]. 여러 개의 iStent를 넣을 경우 안압 하강에 더 효과적이었다[20]. 국내 임상 연구에서 1개의 1세대 iStent를 8안에 삽입한 결과, 6개월 뒤 안압이 21 mmHg 미만이며, 수술 전 안압에 비해 20% 이상 감소한 경우는 28.6%였다. 수술 전 안압이 높을수록 수술 성공률이 높았다[21].

2세대 iStent inject 를 2개 삽입한 192명을 대상으로 한 전향적 무작위 비교 연구에서 2개의 약제(라타노프로스트와 티몰롤)를 사용한 경우와 1년 뒤 비교하였다. 안압 하강 효과는 각각 8.1 ± 2.6 mmHg와 7.3 ± 2.2 mmHg였으며, 기저 안압 대비 20% 이상 안압 하강 효과는 각각 94.7%와 91.8%로 양 군 간 차이가 없었으며 우수한 안전성을 보였다[22]. 안압 24 mmHg 이하의 경증에서 중등도 녹내장 환자 505안을 대상으로 백내장 수술과 iStent inject를 함께 한 387안과 백내장 수술만 한 118안을 2년 뒤 비교하였다. 초기 안압 대비 20% 이상 안압 하강을 달성한 경우가 각각 75.8%와 61.9%였고, 2년 뒤 평균 안압 하강은 각각 7.0 ± 4.0 mmHg와 5.4 ± 3.7 mmHg였다. 또한, 녹내장 약제 치료가 필요하지 않은 비율은 각각


https://doi.org/10.63375/icrs.25.007

84%와 67%로 모두 통계적으로 유의한 차이를 보였다[17]. 한국인을 대상으로 시행한 후향적 관찰 대조군 연구에서 백내장 수술과 2개의 iStent inject를 삽입한 원발개방각 녹내장 36안과 백내장 수술만 시행한 정상안 100안을 비교하였을 때, 안압 하강효과는 각각 2.6 ± 2.6 mmHg와 1.2 ± 2.2 mmHg였고, 녹내장 약제 사용 개수는 1.5개 감소하였다. iStent inject를 삽입하더라도 술 후 굴절예측치와 난시가 백내장 단독 시행군과 비교하여 차이가 없었다[10].

## iStent 삽입 후 시야 변화

iStent 삽입 후 안압 하강 효과는 장기간 여러 연구에서 밝혀졌지만 실제로 시야 변화에 어떤 영향을 미치는지는 잘 알려지지 않았다. 최근 발표된 메타분석에서는 12개월 이상 관찰된 15개의 연구, 1,115안에서의 시야 변화를 확인하였다[11]. 술 전 평균 안압은 19.0 ± 3.1 mmHg, 평균편차(mean deviation) –5.76 ± 5.68 dB에서 술 후 37.9개월에 안압 하강은 26.6%였고, 시야 진행 속도는 –0.02 ± 0.24 dB/year로 비녹내장안인 고안압증의 진행 속도와 비슷하였고, 약제로 치료 중인 녹내장 환자의 진행 속도인 –2 dB/year보다[23] 그 진행 속도가 현저히 느려져 있었다. 특히, 백내장 수술과 함께 시행한 경우의 진행 속도는 –0.01 dB/year로 iStent 단독으로 시행한 경우의 진행 속도인 –0.07 dB/year보다 뚜렷하게 시야 진행 속도를 늦출 수 있었다.

## 수술 시 고려할 사항

### 환자 선정

iStent 삽입으로 인한 안압 하강 효과는 평균 2.5 mmHg로 안압 하강 효과가 높은 편은 아니기 때문에 시야가 상당히 진행한 중증 녹내장 환자, 안압이 많이 높아 적극적인 안압 하강이 필요한 경우, 이미 약제를 3, 4개 이상 쓰고 있는데 잘 조절이 안 되는 경우, 안압약을 충분히 쓰는데도 진행하고 있는 경우, 폐쇄각으로 섬유주우회 삽입물을 넣기 어려운 경우, 고원홍채증후군으로 삽입 후 홍채의 기저형태로 인해 입출공이 막힐 수 있는 경우는 제외해야 한다. 또한 말기 녹내장으로 중심시야만 일부 남은 경우는 삽입을 위해 전방을 점탄물질로 충분히 채워 높은 안압 유지 시간이 길어지면서 시력을 잃을 수도 있기 때문에 해당 사항이 되지 않는다.

초기-중등도 개방각 녹내장 환자, 안압이 많이 높지 않을 때, 녹내장 약제 1, 2개로 조절이 되는 상황에서 약제를 줄이고 싶을 때, 약제 알레르기나 독성각결막염으로 인해 약제 사용을 할 수 없을 때, 섬유주의 저항이 높아서 생긴 이차성 녹내장(색소 녹내장, 거짓비늘 녹내장, 스테로이드유발 녹내장 등)이 좋은 대상자이다.

### 삽입 위치 확인

섬유주-쉴렘관-집결관-방수정맥-결막하공간으로 이어지는 방수유출로의 시작점인 섬유주에 정확하게 iStent를 삽입해야 원하는 안압 하강 효과가 나타난다. 360도 안구 전체를 둘러 가며 방수정맥이 있는 것이 아니고 일반적으로 한 눈에 2–3개의 방수정맥이 존재하고 최대 4–6개까지 있을 수 있다. 분포는 매우 비대칭적이지만, 대부분의 방수정맥은 수평 중앙선 또는 그 아래에 있으며, 하비측에 가장 많이 존재하므로 이곳에 삽입물을 넣으면 효과가 좋다[24,25]. 그러나 방수정맥으로부터 멀다고 효과가 없는 것은 아니기에 꼭 하비측을 고집할 이유는 없다(Fig. 3).

각막에서 공막으로 이행되는 쉬발베선 위에 색소가 침착하면 섬유주의 색소로 보일 수 있으며 전방각이 좁아서 공막극(scleral spur)이 보이지 않는 경우는 특히 섬유주로 오인하기 쉽다. 따라서 반드시 섬모체고랑-공막극-섬유주-쉬발베선의 구조물을 차례로 확인한 후 섬유주를 정확하게 겨냥하도록 해야 한다. 이를 위해서는 평상시 전방각경으로 전방각을 여러 번 관찰하여 눈에 익혀야 하며 정확한 위치를 확인하는 것이 수술 성공의 80%를 차지한다.

iStent inject는 섬유주에 직각으로 삽입되어야 하므로 현미경을 35° 기울이고 환자의 머리는 수술자의 반대방향으로 살짝 들어서 20°–30° 정도 기울여 섬유주가 잘 보이도록 해야 한다. 환자의 머리를 들지 않고 돌리면 시술 중간에 원상태로 쉽게 고개가 돌아오게 된다. 미리 현미경에 35° 기울임 정도를 표시해 두어 백내장 수술 후 현미경 위치를 변경하고 현미경 본체가 기울어지면 현미경의 접안렌즈를 상당히 위로 올려야 한다. 이를 따라 시술자 의자와 팔도 상당히 위에서 접근하게 된다. 이는 백내장 수술 시 절개창이 들리지 않도록 시술자 손이 절개창의 아래에 있어야 하는 것과 반대로 절개창보다 위에 있어야 절개창을 누르지 않고 시각적으로 안정적인 섬유주를 관찰할 수 있다. 이를 위해서는 미리 여러 번 예행연습을 하는 것이 도움 된다(Fig. 4).

### iStent의 삽입

백내장 수술 후 iStent 삽입을 위해서는 인공수정체 후면의 점탄물질을 모두 제거한 후 축동제를 사용하는 것이 추천된다. 축동되면 전방각이 넓어지고, 혹시나 iStent가 떨어졌을 때 안전하게 홍채 위에 놓을 수 있다. 안구 안쪽부터 고농도의 점성이 높은 응집형 점탄물질을 충분히 채워서 전방이 잘 유지되도록 한다. 이후 현미경, 환자 머리, 시술자 의자, 팔 높이 등을 조정하여 섬유주가 잘 보이도록 위치를 변경한다. 각막 위에 점성이 높은 점탄물질을 충분히 올려야 점탄액이 흘러내리지 않으며, 직상전방각경을 올려 고배율로 섬유주를 관찰할 때 공기가 차지 않는다. 수술 중 각막부종이 발생했거나, 주입된 점탄물질의 양이 충분하지 않거나, 각막을 너무 세게 누르면 각막

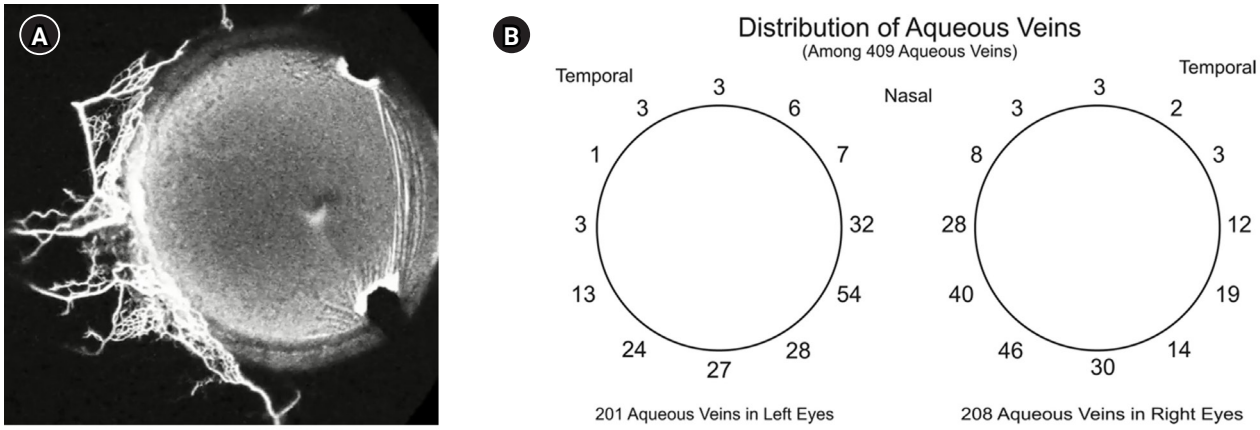


**Fig. 3.** (A) Aqueous angiography. (B) Distribution of visible aqueous veins. Two to three aqueous veins are typically visible in an eye, although there may be a maximum of four to six. The distribution is highly asymmetric, with the majority of visible aqueous veins being at or below the horizontal midline, and the greatest number being present in the nasal quadrant. Derived from the data of Xie et al. (2019) [24] and from the figure from Johnstone et al. (2011) [25].

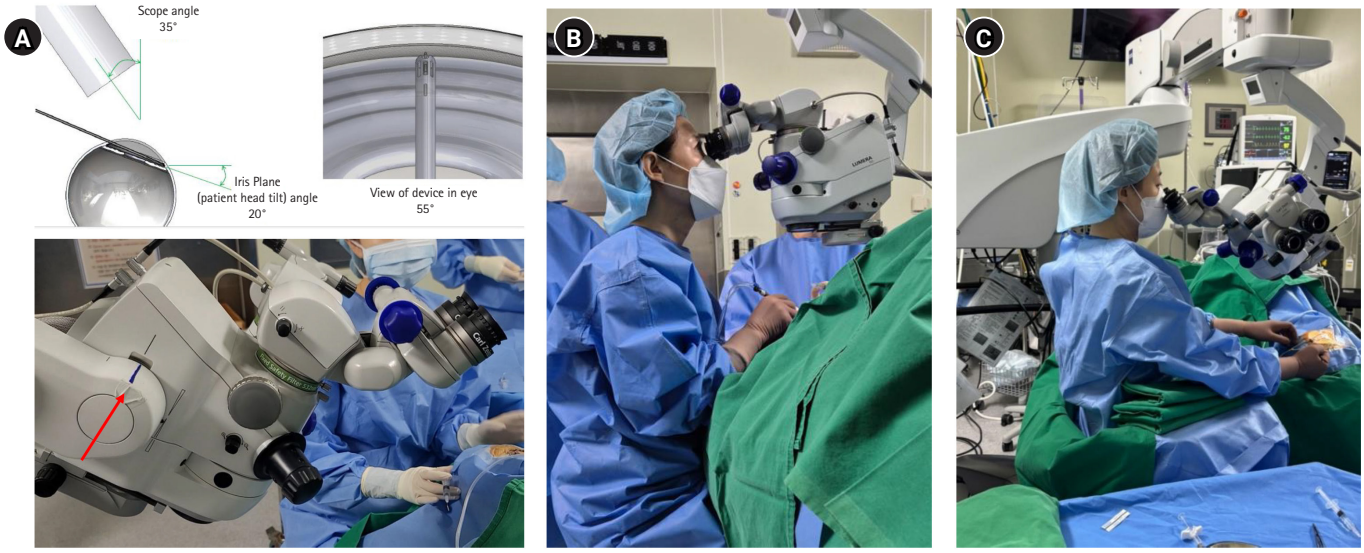


**Fig. 4.** (A) Tilt of microscope and positioning of patient's head away from the microscope. The microscope is rotated to the pre-marked line (arrow) so that it is tilted 35°, and the eyepiece is raised accordingly. (B) During cataract surgery, the operator's hand might be under the incision to prevent the incision lift. (C) In contrast, the operator's hand should be above the incision to prevent incision compression during the iStent injection.

에 가로 주름이 잡히거나 공기가 차서 섬유주를 잘 관찰할 수 없다. 팔에 힘이 들어가면 전방각경을 세게 누르면서 뒤로 밀게 되므로 어깨와 팔에 힘을 빼고 전방각경을 앞으로 살짝 당겨서 본다는 느낌으로 각막에 올린다. 만약 백내장 수술 시 윤부절개를 시행했다면 윤부혈관에서 출혈이 발생하거나 윤부결막이 부어서 시야를 가릴 수 있으므로 의도적으로 투명각막절개를 확실히 시행해야 한다.

전방각경으로 삽입할 섬유주의 위치를 정확히 확인한 후 iStent 제품을 개봉한다. 운송 도중에 제품을 떨어뜨리거나 충격을 가하면 iStent가 삽입기에서 분리되어 분실되는 경우가 있을 수 있으므로 iStent가 제대로 삽입기 안에 들어있는지 현미경으로 확인한 후 trocar 끝을 위쪽으로 향하게 한 후 케이스에서 뺀다.

전방각경은 절개창을 가리지 않게 놓여야 삽입기가 들어갈 수 있다. 절개창 삽입 시 sleeve로 trocar를 보호한 상태로 들어가고, 섬유주에 접근하여 sleeve를 뒤로 당겨 trocar를 노출한다. 섬유주를 직각으로 관통하고, 살짝 앞으로 더 밀어 함몰이 생기는 것을 확인한 후 검지로 발사 버튼을 천천히 3초 정도 누른다. 현미경과 환자


https://doi.org/10.63375/icrs.25.007

머리가 기울어져 있고, 전방각경 표면의 굴절 때문에 전방각이 왜곡되어 보이므로 섬유주 중앙을 목표로 하여 관통한 것처럼 보여도 실제로는 약간 아래에 삽입되어 추후 홍채에 의해 가리거나 막힐 수 있다. 따라서 섬유주 띠의 상층 1/3 부위를 목표로 관통해야 섬유주 중앙 위치하게 된다.

정확히 섬유주에 잘 삽입되면 쉴렘관의 혈액이 역류하면서 출혈이 관찰된다. 이때 바로 빼지 말고 천천히 trocar가 휘지 않도록 계속 섬유주와 수직을 유지하면서 천천히 뒤로 뺀 후 발사 버튼에 놓인 검지를 비로소 뗀다. 2시간 정도 간격을 두고 2번째 iStent inject를 삽입한다. 이때는 방향이 약간 틀어지면서 trocar가 휘어져서 정확하게 삽입이 안 되는 경우가 흔하기 때문에 sleeve를 밀어올리고 절개창에서 뺀 후 시술자의 의자와 방향을 바꿔서 다시 들어가는 것도 좋은 방법이다. 만약 피로 인해 삽입된 iStent inject가 잘 보이지 않는다면 점탄물질로 피를 옆으로 밀어내고 삽입이 잘 되었는지 확인해야 한다. 섬유주에서 피가 났어도 안정적으로 삽입이 안 되고 섬유주만 건드리고 살짝 얹히기만 할 것일 수도 있기 때문이다.

### iStent 삽입 중 일어난 문제해결(underimplant, overimplant, misimplant)

iStent inject의 삽입기 끝이 상당히 두껍기 때문에 각막절개창을 통과할 때 주의하지 않으면 절개창 부위의 각막상피찰과상이 발생하거나 절개창부종이 심해질 수 있다. 전방각경으로 절개창을 가리지 않게 위치를 정한 후 저배율로 삽입기를 삽입한 후 확대를 하는 것이 좋다. 절개창 부위의 윤부혈관 출혈이나 늘어진 결막으로 시야가 흐리다면 점탄물질로 혈액이나 조직을 밀어내서 시야를 확보해야 한다.

삽입기 끝으로 iStent를 툭툭 건드렸을 때 제자리에 있어야만 정확하게 삽입된 것이며 만약 iStent가 흔들리면 쉴렘관에 삽입이 안 되고 섬유주에 달려만 있는 underimplant 상황이다(Fig. 5A). 삽입기 끝으로 더 앞으로 밀어볼 수 있고, 운이 좋으면 trocar에 다시 넣어 삽입해 볼 수도 있다. 그러나 홍채에 떨어져 있다면 전방 내에서 trocar에 iStent inject를 다시 끼우기는 매우 힘들고 시간이 많이 소요되기 때문에 망막집게로 빼내는 것이 빠르고 정확하다. 망막의 내경계막을 벗길 때 사용하는 25+ Grieshaber Advanced DSP Tip ILM forceps (Alcon Laboratories Inc.)이 유용하게 사용될 수 있다(Fig. 5B). iStent inject가 홍채에 떨어졌을 때 홍채 위에서 잡으면 홍채가 잡혀서 뜯겨 나올 수 있기 때문에 점탄물질로 iStent inject를 띄워서 충분한 공간을 확보하거나 전방각 쪽으로 이동시킨 후 망막집게를 접근시킨다(Fig. 5C). 따라서 수술 시 망막집게를 바로 사용할 수 있게 준비하는 것이 좋다. 꺼낸 iStent inject를 밖에서 현미경을 보면서 삽입기에 다시 넣는 것은 어렵지 않다(Fig. 5D).

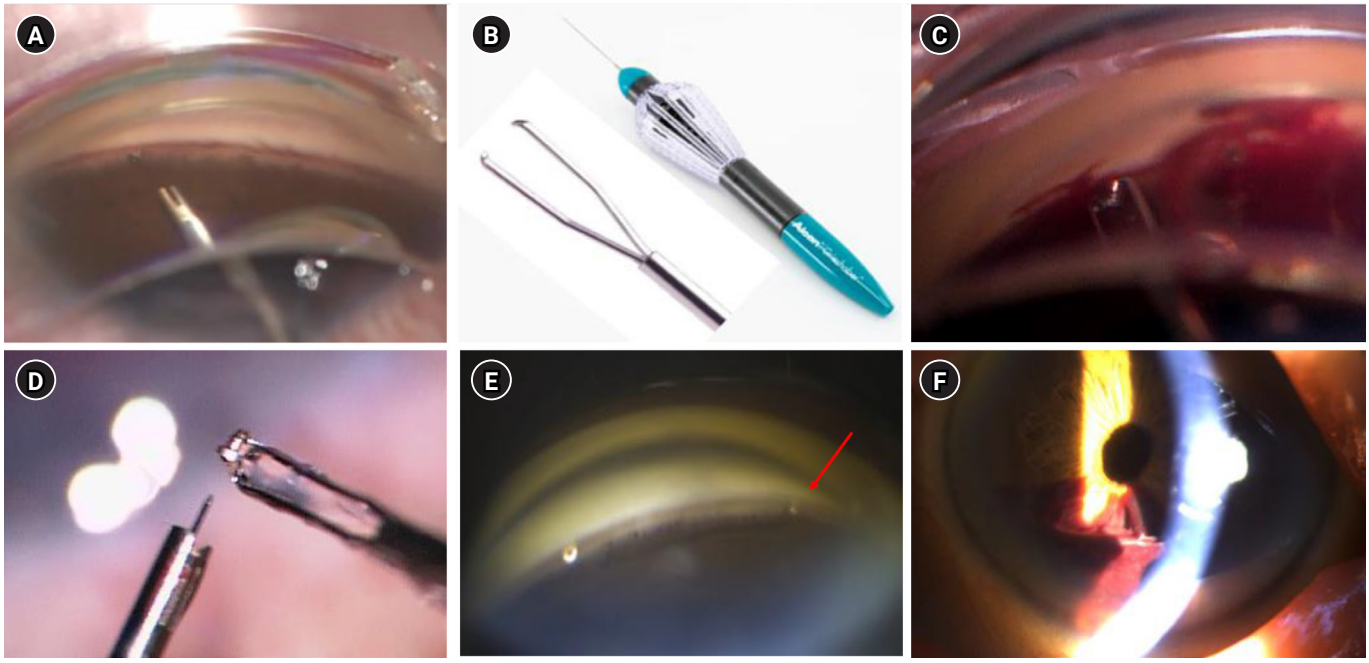


**Fig. 5.** (A) Underimplanted iStent inject. (B) Grieshaber Advanced DSP tip ILM forceps for removing the underimplanted iStent inject. (C) Pulling out the iStent inject with the ILM forceps. (D) Reinsertion of the iStent inject into the trocar of the injector. (E) Misimplanted iStent inject at the scleral spur (arrow). (F) Hyphema at postoperative 1 day after insertion of the iStent inject.

전방각 부근의 출혈을 제거하기 위해 전방각 근처에서 최대한의 흡입을 시행하면 불완전 삽입된 iStent inject가 흡입-관류 과정을 통해 흡입구멍으로 빨려 들어가 제거될 수도 있다.

Trocar로 찌른 후 함몰을 만들어서 삽입하다 과도하게 들어가서 섬유주 띠 속으로 묻히는 overimplant가 발생하면 어렵게 빼내려 하지 말고 다른 부위에 새 제품을 넣도록 한다. 공막극이나 쉬발베 선에 삽입이 되면 망막집게로 빼낼 수 있으면 빼내고, 좋지 않은 자리이지만 안정적으로 삽입되었다면 그대로 두고 다른 위치에 다른 iStent inject를 삽입한다(Fig. 5E).

전방출혈은 흔히 발생하는 합병증으로 수술 전 반드시 전방출혈과 백내장 수술 후 시력 회복 속도가 느릴 수 있음을 설명하고 동의서 사인을 받아야 한다. 전방출혈이 발생해도 삽입된 iStent inject로 출혈이 비교적 빨리 흡수되고 스테로이드 안약으로 충분히 조절되어 2주 이상 지속되지는 않는다(Fig. 5F). 혈압이 높은 경우 미리 혈압을 떨어뜨려 주고, 평형염액에 에피네프린을 섞어 세척을 여러 번 해주거나, 점탄물질을 넣고 안구 내 압력을 일시적으로 높여 출혈을 멈출 수 있다. iStent 수술을 위해서는 백내장 수술과 동일하게 항혈전제나 항혈소판제를 중단할 필요는 없다.

### 안전성

iStent 삽입은 비교적 안전한 수술로 각막내피세포손상이나 저안압, 맥락막박리, 안내염, 섬모체해리 등의 합병증은 보고되지 않았다. 여러 보고에 의하면 가장 흔한 합병증은 쉴렘관 혈액의 역류로, 전체 환자의 91%–100%에서 관찰되었다[26-28]. 쉴렘관 혈액의 전방 내 출혈은 삽입관의 개통을 의미하기도 한다. 수술 후 전방출혈은 3.9%에서 5% 정도로, 흔한 편은 아니다[17,29]. 일시적인 급격한 안압상승과 전방염증이 각각 14.3%, 11.9%로 흔하지만[30] 스테로이드 안약 점안으로 충분히 치료 가능하다.

드물게 iStent 막힘이나 위치 이상으로 인해 재삽입이 필요한 경우가 2.4%에서 보고되었다[30]. 이는 특히 고원홍채나 폐쇄각 녹내장 환자에서 전방각 해리술을 시행하여 전방각을 넓힌 후 삽입한 경우에 흔히 발생한다. iStent 내부로 홍채가 빨려 들어가 입구가 막힌 경우 축동제를 일차적으로 사용해 보고, 효과가 없다면 아르곤레이저의 세팅을 0.2–0.5초, 300–400 mW, 500 μm 크기로 iStent 주변 홍채를 수축시켜 삽입물 내강으로부터 홍채를 간접적으로 빼내는 방법이 추천된다. 만약 iStent 내강이 부유물이나 홍채색소로 막혔다면 iStent 위치가 변위되지 않도록 에너지를 충분히 낮춰서 야그레이저를 1.0 mJ 이하에서 시행한다. 야그레이저 시행 후에는 전방염증이나 급격한 안압 상승의 가능성이 있으니 면밀히 관찰해야 한다.

### 백내장 수술과 iStent의 삽입 순서

술자에 따라 iStent 삽입을 백내장 수술 전 또는 수술 후 시행하는데 각각 장단점이 있다. 백내장 수술 전에 삽입한다면 각막 부종이 없고, 각막도 덜 눌려서 시야 확보가 잘 되며 환자의 협조도가 좋다. 쉴렘관의 울혈이 적은 시기라 쉴렘관 관통 시 출혈이 적고, 출혈이 생기더라도 백내장 수술을 시행하면서 자연스럽게 제거가 된다. 그러나 단점으로는 절개창에 절개를 한 후 윤부혈관의 출혈이 멎지 않은 상태라 시야를 가릴 수 있고, 전방각의 혈액이 백내장 수술 과정에서 시야를 흐리게 할 수 있다. 또한 미리 삽입된 iStent 배출공을 수술 중 분산된 피질 조각이 막을 수 있다.

백내장 수술 후에 iStent를 삽입하게 되면 축동을 할 수 있고 수정체가 제거되어 전방이 넓어진 상태라 안구 내 접근이 용이하다. 쉴렘관이 울혈된 상태라 섬유주 띠가 매우 잘 관찰된다. 그러나 각막부종 등으로 시야가 좋지 않고, 수술 후반부라 환자 협조도가 떨어지며, 울혈된 쉴렘관의 관통으로 출혈이 증가하게 된다. 따라서 술자의 선호도, 숙련도, 환자 개개인의 특징을 고려하여 적절하게 iStent 삽입 시기를 결정하여 시행한다.

### 백내장 수술과 iStent의 수가관련

포괄수가제(diagnosis related group)로 분류된 백내장 수술 시 iStent를 동시 삽입하게 되면 행위별수가제로 변경되어 각각의 수술을 개별적으로 청구해야 한다. 주된 수술과 제2의 수술로 분류하게 되고, 선별급여인 녹내장 슈렘관 스텐트 삽입술 S5039과 치료재료 Io601173과 함께 수정체 소절개 수술을 청구하면 된다.

## 결론

iStent는 미세침습 녹내장 수술 중 최초로 FDA 승인을 받은 섬유주우회 삽입물로 10년 이상 장기간 안전성과 효능이 입증된 삽입물이다. 여과포 관련 문제가 없기 때문에 전안부 의사들도 비교적 쉽게 시도해 볼 수 있는 녹내장 수술법으로 백내장 수술과 함께 시행 시 안압을 낮추고 녹내장 약제 사용 개수를 줄일 수 있어 중등도 이하 원발개방각 녹내장 환자 관리에 도움을 줄 수 있다. 최적의 성능과 효과를 위해서는 섬유주와 쉴렘관 내에 올바르게 iStent를 위치해야 하며 이를 위해 신중하고 정밀한 수술 기술과 경험이 필요하다.

## Article Information

### Author contributions

All the work was done by YSC.


https://doi.org/10.63375/icrs.25.007

**Conflicts of interest**

No potential conflict of interest relevant to this article was reported.

**Funding**

Not applicable.

**Data availability**

Not applicable.

## References

1. Nichamin LD. Glaukos iStent® trabecular micro-bypass. Middle East Afr J Ophthalmol 2009;16:138-40.
2. Shalaby WS, Jia J, Katz LJ, Lee D. iStent inject: comprehensive review. J Cataract Refract Surg 2021;47:385-99.
3. Malvankar-Mehta MS, Chen YN, Iordanous Y, et al. iStent as a solo procedure for glaucoma patients: a systematic review and meta-analysis. PLoS One 2015;10:e0128146.
4. Arriola-Villalobos P, Martínez-de-la-Casa JM, Díaz-Valle D, et al. Combined iStent trabecular micro-bypass stent implantation and phacoemulsification for coexistent open-angle glaucoma and cataract: a long-term study. Br J Ophthalmol 2012;96:645-9.
5. Collaborative Normal-Tension Glaucoma Study Group. The effectiveness of intraocular pressure reduction in the treatment of normal-tension glaucoma. Am J Ophthalmol 1998;126:498-505.
6. Kass MA, Heuer DK, Higginbotham EJ, et al. The Ocular Hypertension Treatment Study: a randomized trial determines that topical ocular hypotensive medication delays or prevents the onset of primary open-angle glaucoma. Arch Ophthalmol 2002;120:701-13.
7. Friedman DS, Wilson MR, Liebmann JM, et al. An evidence-based assessment of risk factors for the progression of ocular hypertension and glaucoma. Am J Ophthalmol 2004;138(3 Suppl):S19-31.
8. Kim CY, Park KH, Ahn J, et al. A path analysis of effects of patients' underlying conditions, treatment satisfaction, and adherence on quality of life among Korea glaucoma patients. J Glaucoma 2019;28:785-9.
9. Sung KR, Chun YS, Park CK, et al; LIGHT study of Korean Glaucoma Society. Vision-related quality of life in Korean glaucoma patients. J Glaucoma 2017;26:159-65.
10. Rho S, Lim SH. Clinical outcomes after second-generation trabecular microbypass stents (iStent inject®) with phacoemulsification in Korean patients. Ophthalmol Ther 2021;10:1105-17.
11. Gillmann K, Hornbeak DM. Rates of visual field change and functional progression in glaucoma following trabecular microbypass implantation of iStent technologies: a meta-analysis. BMJ Open Ophthalmol 2024;9:e001575.
12. Shalaby WS, Lam SS, Arbabi A, et al. iStent versus iStent inject implantation combined with phacoemulsification in open angle glaucoma. Indian J Ophthalmol 2021;69:2488-95.
13. Chen PP, Lin SC, Junk AK, et al. The effect of phacoemulsification on intraocular pressure in glaucoma patients: a report by the American Academy of Ophthalmology. Ophthalmology 2015;122:1294-307.
14. Azuara-Blanco A, Burr J, Ramsay C, et al; EAGLE study group. Effectiveness of early lens extraction for the treatment of primary angle-closure glaucoma (EAGLE): a randomised controlled trial. Lancet 2016;388:1389-97.
15. Baek SU, Kwon S, Park IW, Suh W. Effect of phacoemulsification on intraocular pressure in healthy subjects and glaucoma patients. J Korean Med Sci 2019;34:e47.
16. Inatani M, Kohama I, Chu A. iStent trabecular micro-bypass stent implantation combined with phacoemulsification for open-angle glaucoma: a 2-year post-marketing surveillance study in Japan. Adv Ther 2022;39:4076-93.
17. Samuelson TW, Sarkisian SR Jr, Lubeck DM, et al; iStent inject Study Group. Prospective, randomized, controlled pivotal trial of an Ab interno implanted trabecular micro-bypass in primary open-angle glaucoma and cataract: two-year results. Ophthalmology 2019;126:811-21.
18. Kim M, Rho S, Lim SH. Five-year outcomes of single trabecular microbypass stent (iStent®) implantation with phacoemulsification in Korean patients. Ophthalmol Ther 2023;12:3281-94.
19. Samuelson TW, Katz LJ, Wells JM, et al. Randomized evaluation of the trabecular micro-bypass stent with phacoemulsification in patients with glaucoma and cataract. Ophthalmology 2011;118:459-67.
20. Belovay GW, Naqi A, Chan BJ, et al. Using multiple trabecular micro-bypass stents in cataract patients to treat open-angle glaucoma. J Cataract Refract Surg 2012;38:1911-7.
21. Gong Y, Hwang HB, Kang KD, Kim YC. Short-term outcomes and prognostic factors of cataract-combined surgery with iStent

versus iStent inject. J Korean Ophthalmol Soc 2021;62:1243-51.
22. Fea AM, Belda JI, Rękas M, et al. Prospective unmasked randomized evaluation of the iStent inject® versus two ocular hypotensive agents in patients with primary open-angle glaucoma. Clin Ophthalmol 2014;8:875-82.
23. Anderson DR, Drance SM, Schulzer M. Natural history of normal-tension glaucoma. Ophthalmology 2001;108:247-53.
24. Xie X, Akiyama G, Bogarin T, et al. Visual assessment of aqueous humor outflow. Asia Pac J Ophthalmol (Phila) 2019;8:126-34.
25. Johnstone M, Martin E, Jamil A. Pulsatile flow into the aqueous veins: manifestations in normal and glaucomatous eyes. Exp Eye Res 2011;92:318-27.
26. Klamann MK, Gonnermann J, Pahlitzsch M, et al. iStent inject in phakic open angle glaucoma. Graefes Arch Clin Exp Ophthalmol 2015;253:941-7.
27. Davids AM, Pahlitzsch M, Boeker A, et al. iStent inject as a reasonable alternative procedure following failed trabeculectomy? Eur J Ophthalmol 2018;28:735-40.
28. Gonnermann J, Bertelmann E, Pahlitzsch M, et al. Contralateral eye comparison study in MICS & MIGS: Trabectome® vs. iStent inject®. Graefes Arch Clin Exp Ophthalmol 2017;255:359-65.
29. Salimi A, Lapointe J, Harasymowycz P. One-year outcomes of second-generation trabecular micro-bypass stents (iStent Inject) implantation with cataract surgery in different glaucoma subtypes and severities. Ophthalmol Ther 2019;8:563-75.
30. Kim HJ, Lim SH. Clinical outcomes of trabecular microbypass stent (iStent) implantation in medically controlled open-angle glaucoma in the Korean population. Medicine (Baltimore) 2020;99:e21729.


https://doi.org/10.63375/icrs.25.007

# 백내장 수술과 함께 시행하는 섬유주우회 삽입물 iStent의 삽입

**전연숙**

중앙대학교 의과대학 중앙대학교병원 안과학교실

미세침습 녹내장 수술은 간단한 시술, 빠른 회복, 그리고 적은 합병증으로 기존 녹내장 치료에 큰 변화를 가져왔다. 그중 백내장 수술과 함께 시행할 수 있는 섬유주우회 삽입물인 iStent의 삽입은 여과포 형성과 무관하게 안압을 낮출 수 있어 큰 부담 없이 접근할 수 있는 장점이 있다. 백내장 수술과 함께 iStent를 삽입하면 백내장 수술이나 iStent만 단독으로 시행한 경우보다 안압이 더 낮아지고, 녹내장 약제 사용 개수를 줄일 수 있으며, 시야 진행 속도도 늦출 수 있어 경증과 중등도의 녹내장 환자들에게 새로운 치료 옵션이 되었다. 이 종설에서는 iStent에 대한 이해도를 높이고 최적의 환자 결과를 위해 iStent를 올바르게 삽입하기 위한 수술 기법과 문제 해결 방법을 정리하여 환자 치료에 도움이 되고자 한다.

**중심단어:** 아이스텐트; 미세침습 녹내장 수술; 원발개방각 녹내장; 수정체유화술

Original Article

pISSN 3059-1503 • eISSN 3059-1511
Insights Cataract Refract Surg 2025;10(2):52-60
https://doi.org/10.63375/icrs.25.009

ICRS
Insights in Cataract and Refractive Surgery

# 망막질환이 있는 환자에서 연속초점 인공수정체와 강화단초점 인공수정체 및 단초점 인공수정체의 효과

**김은철**

가톨릭대학교 의과대학 부천성모병원 안과학교실

# Efficacy of extended depth of focus, enhanced monofocal, and monofocal intraocular lenses in patients with retinal disease

**Eun Chul Kim**

Department of Ophthalmology, Bucheon St. Mary's Hospital, College of Medicine, The Catholic University of Korea, Bucheon, Korea

**Purpose:** The aim of this study was to compare the visual quality of extended depth of focus (EDOF), enhanced monofocal, and monofocal intraocular lenses (IOLs) in patients with retinal disease.

**Methods:** In total, 103 eyes from 93 patients (group 1: enhanced monofocal ICB00, n=36; group 2: EDOF ZXR00, n=36; group 3: monofocal ZCB00, n=31) were retrospectively enrolled. Uncorrected and corrected near visual acuity (UNVA, CNVA), intermediate visual acuity (UIVA, CIVA), and distance visual acuity (UDVA, CDVA), manifest refraction spherical equivalent (MRSE), and satisfaction scores were assessed before and after surgery.

**Results:** The postoperative UDVA, CDVA, and MRSE of the three groups were better than the preoperative data, respectively (P<0.05). The UIVA of group 1 (0.13±0.12 logMAR) and 2 (0.10±0.11) was significantly better than that of groups 3 (0.25±0.15) (P<0.05). The UNVA of group 2 (0.18±0.12) was significantly better than that of groups 1 (0.32±0.20) and 3 (0.45±0.26; P<0.05). The UDVA of patients with macular edema and macular holes was insignificantly lower than that of epiretinal membranes and high myopia. The overall satisfaction of group 1 (1.58±0.81) and 2 (1.46±0.75) was significantly better than that of groups 3 (1.83±0.97; P<0.05).

**Conclusion:** EDOF and enhanced monofocal IOLs were associated with better intermediate and near vision than monofocal IOLs in patients with retinal disease. However, monofocal IOLs are recommended in patients with macular edema and macular holes, unlike patients with epiretinal membranes and high myopia.

**Keywords:** Enhanced monofocal; Extended depth of focus; Monofocal intraocular lenses; Intermediate vision; Retinal disease

**Received:** April 15, 2025; **Revised:** June 12, 2025; **Accepted:** June 12, 2025

**Correspondence to:** Eun Chul Kim
Department of Ophthalmology, The Catholic University of Korea, Bucheon St. Mary's Hospital, 327 Sosa-ro, Wonmi-gu, Bucheon 14647, Korea
Tel: +82-32-340-2125 E-mail: eunchol@hanmail.net ORCID: https://orcid.org/0000-0002-0310-5663

© 2025 Korean Society of Cataract and Refractive Surgery
This is an open-access article distributed under the terms of the Creative Commons Attribution Non-Commercial License (https://creativecommons.org/licenses/by-nc/4.0/), which permits unrestricted non-commercial use, distribution, and reproduction in any medium, provided the original work is properly cited.

## 서론

원거리 시력을 목표로 한 단초점 인공수정체 삽입의 즉각적인 결과는 노안으로, 환자는 중간거리와 근거리 모두에서 안경에 의존해야 한다[1]. 노안을 해결하기 위한 방법은 모노비전(단초점 인공수정체를 양쪽 눈에 이식하는 것, 하나는 원거리용, 다른 하나는 중간/근거리용) 또는 다초점 인공수정체가 있으며, 후자는 각 눈에 여러 초점을 제공하여 안경 의존도를 줄일 수 있다. 그러나 다초점 인공수정체는 모든 환자에게 적합하지 않을 수 있다. 망막 또는 각막 병리, 안구 표면 질환, 약시와 같은 안 질환은 대부분의 안과 전문의에게 다초점 인공수정체에 대한 금기 사항으로 여겨진다[2]. 또한 다초점 인공수정체의 자격을 갖춘 환자 중 일부는 달무리 현상 및 눈부심과 같은 수술 후 빛 번짐을 경험한다[3]. 이는 시각 장애를 악화시킬 수 있는 망막 병리가 있는 눈에서 다초점 인공수정체를 삽입하였을 때 특히 우려되는 사항이다. 이러한 한계를 보완하기 위해 인공수정체의 또 다른 개념인 연속초점 인공수정체(extended depth of focus)가 도입되었다. 미국 안과학회는 연속초점 인공수정체의 정의를 다음과 같이 발표했다[4].

1. 연속초점 인공수정체를 이식한 눈의 초점 심도는 logMAR 0.2 (20/32) 시력에서 단초점 인공수정체 대조군의 초점 심도보다 최소 0.5 diopter (D) 더 커야 한다.
2. 평균 원거리 교정 중간거리 시력(logMAR)은 수술 후 6개월에 66 cm의 명시야 조건에서 검사하여 단초점 대조군보다 통계적으로 우월해야 한다.
3. 연속초점 인공수정체는 최소 50%의 눈에서 66 cm 거리에서 원거리 교정 중간거리 시력이 logMAR 0.2 (20/32) 이상이어야 한다.
4. 연속초점 인공수정체는 0.1 logMAR의 비열등성 마진을 사용하여 단초점 대조군과 비슷한 원거리 최대교정시력을 입증해야 한다.

연속초점 인공수정체는 달무리 현상 및 눈부심의 발생률을 비교적 낮게 유지하면서 먼 거리에서 중간거리까지 연속적인 나안시력을 달성하도록 설계되었다. TECNIS Symfony IOL (Johnson and Johnson Vision)은 이 그룹을 대표하는 제품이다. 이 렌즈는 에셀렛 기능을 사용하여 시야 범위를 확장하고 파면 설계의 전방 비구면 표면과 색수차를 줄여 향상된 이미지 대비를 위해 설계된 후방 무색수차 회절 표면을 가지고 있다[5]. 여러 연구에서 정상적인 백내장 환자에서 연속초점 인공수정체의 좋은 중간거리 시력 결과가 보고되었다[5-10]. 강화단초점 인공수정체인 TECNIS Eyhance (Johnson & Johnson Vision) 역시 좋은 원거리 시력과 강화된 중간거리 시력을 제공한다[11]. 강화단초점 인공수정체는 광학부의 비구면도를 변화시키거나 주변부로 갈수록 굴절력을 높이는 방식으로 초점심도를 증가시켜 중간시력을 증가시킨다. 연속초점 인공수정체는 회절, 굴절, 혹은 두 방식의 조합과 같은 여러 광학적 기술을 활용해 초점심도를 확장하여 원거리에서 중간거리, 일부 근거리까지 연속적이고 자연스러운 시력을 제공하는 점에서 강화단초점 인공수정체와의 차이점을 가진다[12]. 본 연구에서 다초점 인공수정체의 삽입이 금기인 망막 병리 환자에서 연속초점 인공수정체와 강화단초점 인공수정체의 시력 결과를 비교하고자 한다.

여러 연구에서 건강한 눈을 대상으로 연속초점 인공수정체와 강화단초점 인공수정체의 결과를 비교한 바 있으나[5,11] 망막질환이 있는 백내장 환자에서 연속초점 인공수정체와 강화단초점 인공수정체의 결과를 비교한 연구는 드물다. 이에 저자들은 망막질환이 있는 백내장 환자에서 두 가지 중간거리 인공수정체(연속초점, TECNIS Symfony; 강화단초점, TECNIS Eyhance)와 단초점 인공수정체(TECNIS Monofocal)의 임상 결과를 비교하였다.

## 방법

본 연구에서 저자들은 후향적으로 차트 검토와 데이터 분석을 수행했다. 이 연구는 기관 검토위원회의 규정 및 헬싱키 선언에 따라 수행되었다. 가톨릭대학교 부천성모병원 윤리위원회는 본 연구 계획서(HC24RISI0123)를 승인하였다. 후향적 의무기록 분석 연구로 사전 동의는 면제되었다.

수술 전 망막질환이 있는 환자 중 백내장으로 일상생활이 어려울 정도의 시력저하가 있는 환자들을 연구 대상으로 포함시켰으며, 심한 각막혼탁이나 수정체혼탁, 불규칙한 각막표면 등의 원인으로 굴절률이나 각막곡률을 측정할 수 없는 경우, 시력에 영향을 미칠 수 있는 기저 안과 질환이 있는 경우, 시력에 영향을 줄 수 있는 특이 전신적 질환이 있는 경우, 후낭파열 등의 수술 중 합병증이 발생한 경우는 연구에서 제외하였다.

### 환자 검사

2022년 5월부터 2024년 12월까지 부천성모병원에서 백내장 수술을 받은 환자 93명(총 103안)을 등록하였다. 강화단초점 인공수정체(TECNIS Eyhance: ICB00)를 삽입 받은 환자들을 1군(n=36)으로 정하였고, 연속초점 인공수정체(TECNIS Symfony: ZXR00)를 삽입 받은 환자들을 2군(n=36)으로, 단초점 인공수정체(TECNIS Monofocal: ZCB00)를 삽입 받은 환자들을 3군으로(n=31) 정하였다. 수술 전 검사로는 환자 병력 청취, 나안 시력, 최대교정시력, 현성굴절검사, 세극등 현미경검사, 안저검사, 안축장, 각막곡률 측정검사 및 각막지형도 검사(Pentacam, Oculus GmbH)를 시행하였다. 안축장

은 IOLMaster (Carl Zeiss Meditec Inc.)로 측정하였고 측정이 불가능한 경우에는 A-scan (Axis II, Quantel Medical)을 이용하였다. 현성굴절검사, 시력검사 및 세극등 검사를 수술 후 1일, 1주, 1개월, 2개월에 시행하였다. 백내장 수술 후 2개월째에는 Cataract TyPE specification questionnaire 번역본을 통해 환자의 만족도를 평가했다[5].

### 수술 방법

모든 수술은 한 명의 숙련된 술자(ECK)에 의하여 이루어졌다. 가파른 난시축의 방향으로 2.75 mm의 투명 각막절개를 한 후 Centurion Vision System과 OZil Torsional Handpiece (Alcon Laboratories Inc.)를 이용하여 수정체 유화술을 시행하였다. 인공수정체를 후낭에 삽입한 후 인공수정체 뒤에 남아있는 점탄 물질을 제거하고 수술을 마무리하였다.

### 통계 분석

통계적 계산은 IBM SPSS ver. 22.0 (IBM Corp.)를 이용하였다. 세 군을 비교하기 위해 수치적인 데이터는 one-way analysis of variance (ANOVA) 또는 Kruskal-Wallis test를, 비수치적인 데이터는 Pearson chi-square test를 이용하였으며 모든 수치는 평균 ± 표준편차의 형식으로 나타내었다. P값이 0.05 미만인 경우를 통계적으로 유의한 값으로 간주하였다.

## 결과

수술 전 데이터를 비교한 결과, 나이, 구면굴절 대응치, 원거리 나안시력, 원거리 교정시력은 세 군 간 통계적으로 유의한 차이가 없었다(P〉0.05) (Table 1).

### 술 후 시력 결과

세 군 모두 수술 후 나안과 교정 원거리 시력과 구면굴절 대응치가 수술 전보다 유의하게 향상되었다(P<0.05). 백내장 수술 후 1주, 1개월, 그리고 2개월 시점의 나안 원거리 시력은 세 군 간 통계적으로 유의한 차이가 없었다(P>0.05) (Fig. 1). 그러나 나안 중간거리 시력은 1군(0.13 ± 0.12 logMAR)과 2군(0.10 ± 0.11)이 3군(0.25 ± 0.15)보다 유의하게 우수하였다(P〈0.05) (Fig. 2). 나안 근거리 시력은 2군(0.18 ± 0.12 logMAR)이 1군(0.32 ± 0.20)과 3군(0.45 ± 0.26)보다 유의하게 우수하였다(P<0.05) (Table 2, Fig. 3).

### 탈초점 곡선

세 군은 탈초점 0 D (4 m)에서 최고점을 보였으며, 근시 탈초점과 원시 탈초점이 증가함에 따라 시력이 감소하였다. 1군과 2군의 탈초점 곡선은 중간거리 영역(–1.5에서 –2 D, 50–67 cm에 해당)을 따라 부드러운 곡선을 보였으나 3군의 탈초점 곡선은 유의하게 시력이 감소하였다(P<0.05). 2군은 1군과 3군에 비해 근거리 영역인 –3 D의 탈초점 곡선(33 cm에 해당)에서 훨씬 더 나은 시력 결과를 보였다(P〈0.05) (Fig. 4).

### 망막질환에 따른 시력

유의한 차이를 보이지 않았지만 세 군에서 황반부종과 황반원공을 가진 환자는 망막전막과 고도근시환자에 비해 원거리 나안시력이 낮았다(P〉0.05). 황반부종을 가진 환자는 1군 5안(13.9%), 2군 4안(11.1%), 3군 4안(12.9%)이었고, 황반원공은 1군 3안(8.3%), 2군 4안(11.1%), 3군 3안(9.7%)이었다. 망막전막은 1군 20안(55.6%), 2군 17안(47.2%), 3군 18안(58.1%)이었고, 고도근시는 1군 8안(22.2%), 2군 11안(30.6%), 3군 6안(19.4%)이었다(Fig. 5).

### 환자 만족도 점수

세 군 간에 원거리 시력 만족도에는 유의미한 차이가 없었다

**Table 1.** Preoperative data of patients

| Parameter | Group 1[a)] | Group 2 | Group 3 |
|---|---|---|---|
| Age (yr) | 64.2 ± 8.4 (45–75) | 61.4 ± 9.1 (36–76) | 61.4 ± 9.1 (47–82) |
| MRSE (D) | –1.72 ± 2.91 (–2.15 to +1.25) | –0.70 ± 2.64 (–2.38 to +0.75) | 0.75 ± 2.24 (–1.30 to +1.50) |
| UDVA (logMAR) | 0.53 ± 0.33 (0.15 to 0.81) | 0.38 ± 0.41 (0.00 to 1.00) | 0.41 ± 0.36 (0.05 to 1.00) |
| CDVA (logMAR) | 0.31 ± 0.27 (0.1 to 0.6) | 0.25 ± 0.23 (0.15 to 0.7) | 0.30 ± 0.25 (0.1 to 0.6) |
| Eye | 36 | 36 | 31 |

Values are presented as mean ± standard deviation (range). There was no statistically significant difference between the three groups (P > 0.05).
MRSE, manifest refraction spherical equivalent; D, diopter; UDVA, uncorrected distance visual acuity; CDVA, corrected distance visual acuity; logMAR, logarithm of the minimum angle of resolution.
[a)]Group 1, enhanced monofocal ICB00; Group 2, extended depth of focus ZXR00; Group 3, monofocal ZCB00.


https://doi.org/10.63375/icrs.25.009

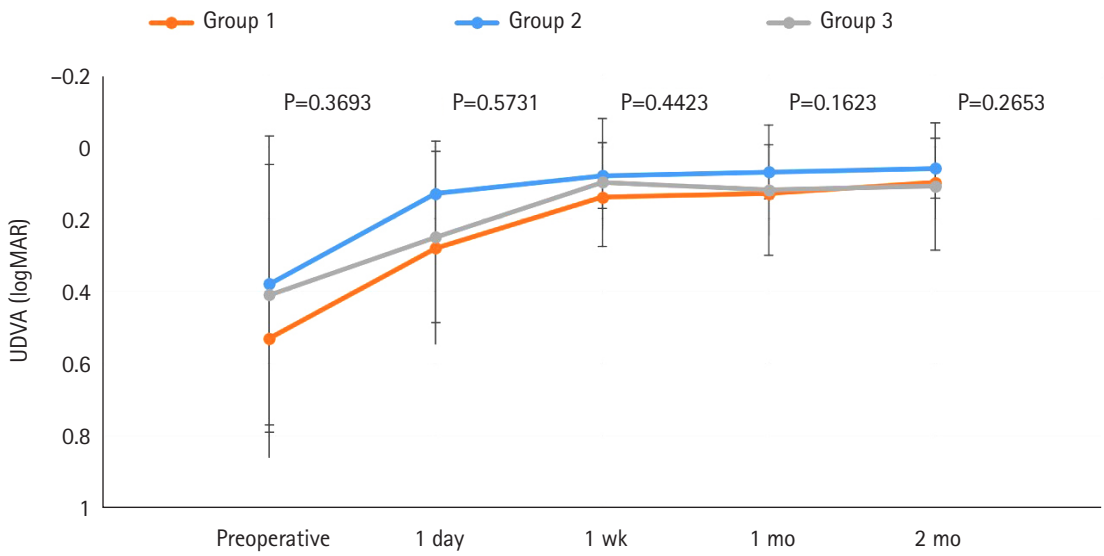


**Fig. 1.** Postoperative uncorrected distance visual acuity (UDVA) in patients with retinal disease who were treated using the three intraocular lenses. The postoperative UDVA values in the three groups were better than the preoperative values, respectively (P<0.05). However, there was no statistically significant difference in postoperative UDVA among the three groups. Group 1: enhanced monofocal ICB00, n=36; Group 2: extended depth of focus ZXR00, n=36; Group 3: monofocal ZCB00, n=31.

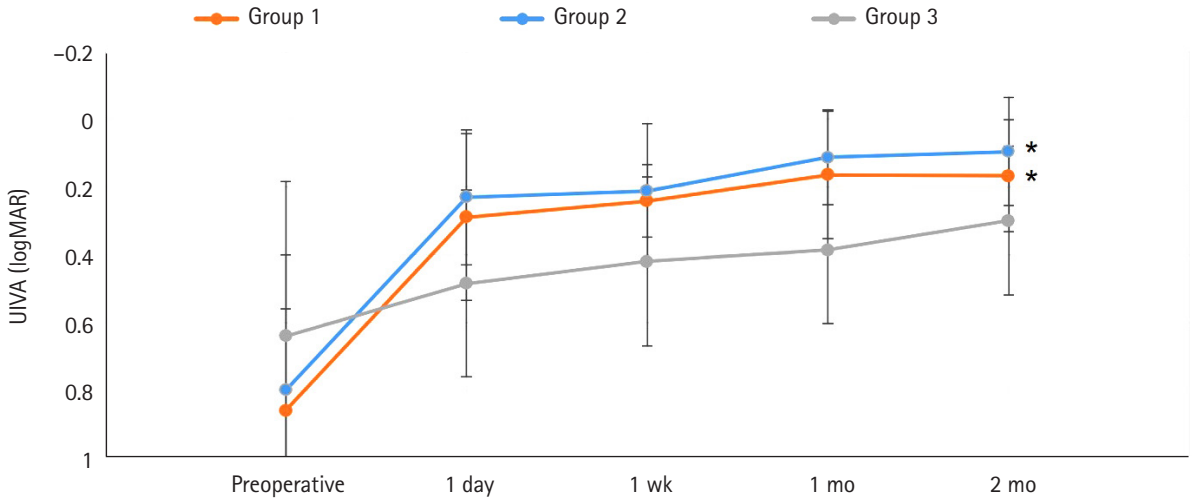


**Fig. 2.** Postoperative uncorrected intermediate visual acuity (UIVA) in patients with retinal disease who were treated using the three intraocular lenses. The postoperative UIVA in groups 1 and 2 was better than that in group 3 (P<0.05). Group 1: enhanced monofocal ICB00, n=36; Group 2: extended depth of focus ZXR00, n=36; Group 3: monofocal ZCB00, n=31. *P<0.05.

(P〉0.05). 그러나 근거리 시력 만족도는 2군(1.59 ± 1.03)이 1군(1.84 ± 1.11)과 3군(2.36 ± 1.58)보다 유의하게 좋았다(P〈0.05). 눈부심과 빛 번짐에 대한 만족도는 1군(1.59 ± 1.07)과 3군(1.51 ± 1.06)이 2군(2.21 ± 1.16)보다 유의하게 좋았다(P〈0.05). 전체적인 시력의 만족도는 1군(1.58 ± 0.81)과 2군(1.46 ± 0.75)이 3군(1.83 ± 0.97)보다 유의하게 좋았다(P〈0.05) (Table 3).

## 고찰

과거에 비해 발전한 다초점 인공수정체와 강화단초점 인공수정체는 백내장 환자의 중간거리와 근거리의 삶의 질을 현저하게 개선하였다[13]. 하지만 눈 속의 상황이나 질환에 따라 다초점 인공수정체 삽입에 대한 몇 가지 의문점과 금기사항이 존재하는 것은 사실이다.

**Table 2.** Postoperative outcomes at 2 months after surgery

| Parameter | Group 1[a)] | Group 2 | Group 3 |
|---|---|---|---|
| UDVA (logMAR) | 0.15 ± 0.13 (0 to 0.3) | 0.12 ± 0.14 (0 to 0.3) | 0.16 ± 0.14 (0 to 0.3) |
| CDVA (logMAR) | 0.03 ± 0.02 (0 to 0.15) | 0.04 ± 0.03 (0 to 0.09) | 0.04 ± 0.02 (0 to 0.09) |
| UIVA (logMAR) | 0.13 ± 0.12 (0 to 0.3)* | 0.10 ± 0.11 (0 to 0.3)* | 0.25 ± 0.15 (0 to 0.4) |
| UNVA (logMAR) | 0.32 ± 0.20 (0.1 to 0.52) | 0.18 ± 0.12 (0 to 0.40)* | 0.45 ± 0.26 (0.30 to 0.70)* |
| MRSE (D) | −0.28 ± 0.24 (−1.00 to 1.50) | −0.32 ± 0.29 (−1.25 to 1.25) | −0.35 ± 0.26 (−1.25 to 1.25) |
| Eye | 36 | 36 | 31 |

Values are presented as mean ± standard deviation (range). The UNVA was significantly better in group 2 than in groups 1 and 3.
UDVA, uncorrected distance visual acuity; CDVA, corrected distance visual acuity; UIVA, uncorrected intermediate visual acuity; UNVA, uncorrected near visual acuity; logMAR, logarithm of the minimum angle of resolution; MRSE, manifest refraction spherical equivalent; D, diopter.
[a)]Group 1, enhanced monofocal ICB00; Group 2, extended depth of focus ZXR00; Group 3, monofocal ZCB00.
*P < 0.05.

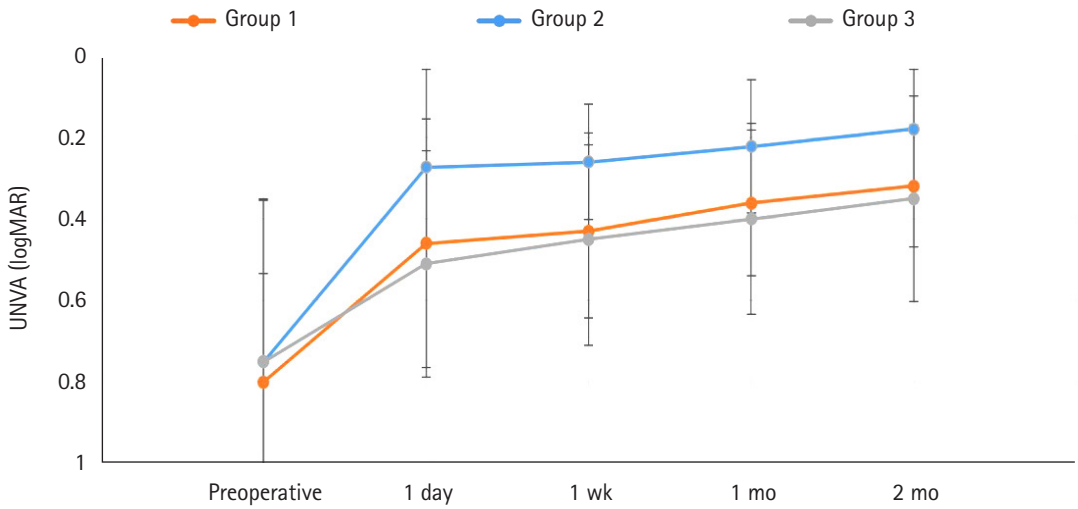


**Fig. 3.** Postoperative uncorrected near visual acuity (UNVA) in patients with retinal disease who were treated using the three intraocular lenses. The postoperative UNVA in group 2 was better than that in groups 1 and 3 (P<0.05). Group 1: enhanced monofocal ICB00, n=36; Group 2: extended depth of focus ZXR00, n=36; Group 3: monofocal ZCB00, n=31.

금기사항에는 각막 수차, 특히 코마 또는 원뿔 수차가 포함되며, 이는 대비 감도 감소 및 광시증을 초래할 수 있다. 인공수정체가 동공 중심에서 이탈되면 고차 수차가 증가하고 객관적인 대비감도 구별력이 감소된다[14]. 그리고 비대칭 수정체낭원형절개는 인공수정체 지지대 변형, 또는 최종적으로 인공수정체 아탈구를 가져오기 때문에 다초점 인공수정체 삽입을 받은 환자의 시력을 감소시킬 수 있다. 그리고 가성 수정체박리 증후군은 수정체소대가 약하기 때문에 인공수정체의 불안정성이 높아져 다초점 인공수정체의 중심 이탈을 가져올 수 있다[15].

망막 질환이 있는 환자에서 다초점 인공수정체의 시력을 보고한 몇몇 연구 중 한 보고에 따르면, 연령 관련 황반변성, 녹내장 또는 당뇨병성 망막병증을 포함한 안구 질환이 있는 환자들은 다초점 인공수정체를 삽입 후 근거리와 원거리의 시력이 양호하였다[16]. 또 다른 보고에는 다초점 인공수정체는 단초점 인공수정체에 비하여 대비감도에 영향을 미치지 않거나, 낮은 조도와 높은 공간주파수 조건에서 성능이 저하되지 않아 망막질환이 있을 때 비적응증은 아니라고 하였다[14]. 그리고 초기 망막전막에서는 연속초점 인공수정체 삽입 후 망막전막이 없는 눈과 유사한 결과를 보였다는 보고도 있다[17].

단초점 인공수정체와 다초점 인공수정체에서 원거리 시력은 유사했지만 나안 근거리 시력은 다초점 인공수정체에서 유의하게 더 좋았다. 한쪽 눈에는 단초점 인공수정체를, 다른 눈에는 다초점 인공수정체를 사용한 환자는 다초점 인공수정체 삽입한 눈에서 주관적 만족도가 더 높았다고 보고하였다[16]. 본 연구 또한 망막 질환


https://doi.org/10.63375/icrs.25.009

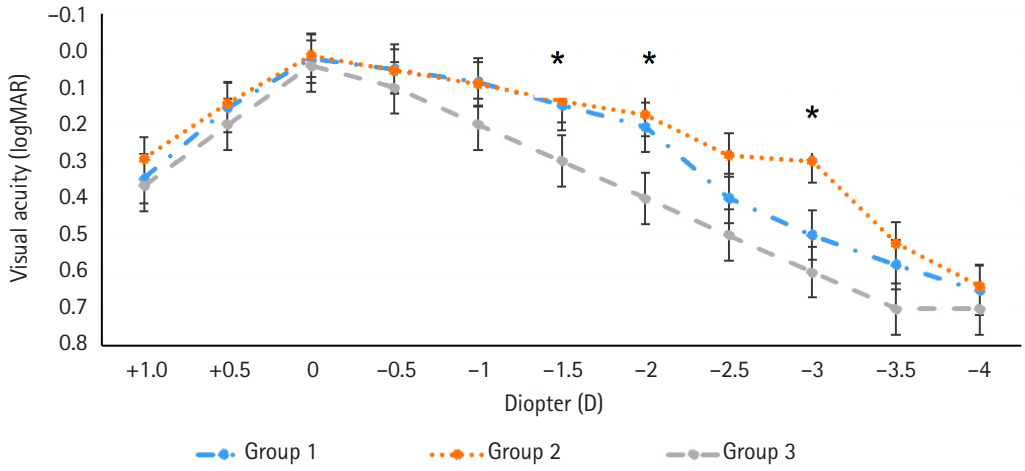


**Fig. 4.** Mean defocus curves of the three intraocular lens groups. Groups 1 and 2 exhibited significantly better defocus results at defocus ranges of −1.5 and −2 D (corresponding to 67–50 cm) than group 3 (P<0.05). Group 2 showed significantly better defocus results at a defocus range of −3 D (corresponding to 33 cm) than groups 1 and 3 (P<0.05). Group 1: enhanced monofocal ICB00, n=36; Group 2: extended depth of focus ZXR00, n=36; Group 3: monofocal ZCB00, n=31. *P<0.05.

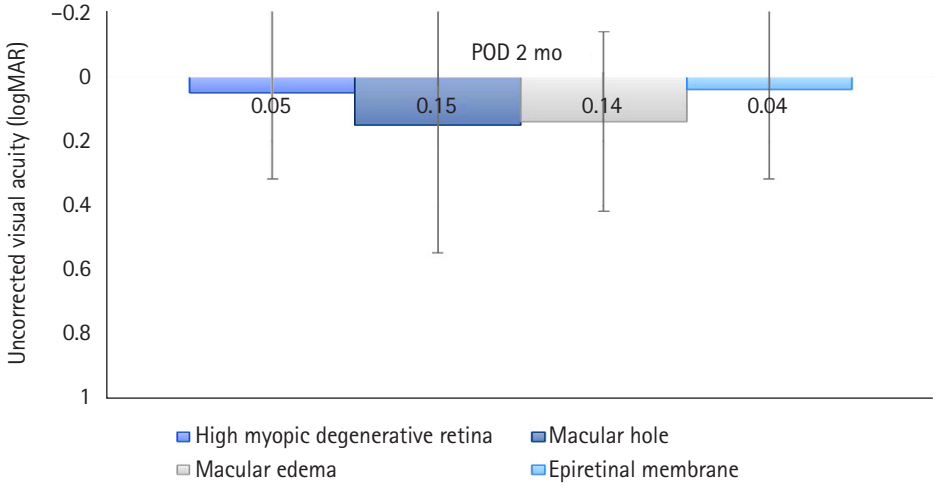


**Fig. 5.** Postoperative uncorrected distance visual acuity (UDVA) of the three intraocular lens groups according to the diagnosed retinal disease. The UDVA of patients with macular edema and macular holes was non-significantly lower than that of patients with epiretinal membranes and high myopia. POD, postoperative day. Group 1: enhanced monofocal ICB00, n=36; Group 2: extended depth of focus ZXR00, n=36; Group 3: monofocal ZCB00, n=31.

을 동반한 눈만을 대상으로 하였고, 과거의 보고와 결과가 비슷함을 보여주었다.

또 다른 연구는 연령 관련 황반변성이 있고, 원거리 교정시력이 20/50 이하인 눈에 Acrysof Restor (Alcon)를 −2.0 D로 타겟팅하여 삽입하는 것을 제안했다. 이 접근법은 나안 근거리 시력 +5.2 D를 제공한다는 점에서 흥미로운 결과를 보여준다. 원거리 교정시력은 20안 중 14안(70.0%)에서 개선되었고, 원거리 나안시력은 20안 중 18안(90.0%)에서 개선되었다[18].

본 연구 결과에서는 술 후 나안 원거리 시력은 세 군 모두 수술 전보다 향상되었으나(P〈0.05), 세 군 간 통계적으로 유의한 차이는 없었다(P〉0.05) (Fig. 1). 그러나 나안 중간거리 시력은 1군(0.13 ± 0.12 logMAR)과 2군(0.10 ± 0.11)이 3군(0.25 ± 0.15)보다 유의하게 우수하였다(P〈0.05) (Fig. 2). 2군이 1군이나 3군에 비해 수술 후 나안 근거리 시력이 유의하게 더 좋은 것으로 나타났다(P〈0.05)

**Table 3.** Subjective satisfaction scores

| Parameter | Group 1[a)] | Group 2 | Group 3 |
|---|---|---|---|
| Overall satisfaction | 1.58 ± 0.81* | 1.46 ± 0.75* | 1.83 ± 0.97 |
| Far vision satisfaction | 1.43 ± 0.79 | 1.53 ± 1.02 | 1.38 ± 0.75 |
| Near vision satisfaction | 1.84 ± 1.11 | 1.59 ± 1.03* | 2.36 ± 1.58 |
| Glare, halo | 1.59 ± 1.07* | 2.21 ± 1.16 | 1.51 ± 1.06* |
| Eye | 36 | 36 | 31 |

Values are presented as mean ± standard deviation. Low score means high satisfaction. The overall vision satisfaction was significantly higher in groups 1 and 2 than in group 3 ($P < 0.05$). The near vision satisfaction was significantly higher in groups 1 and 2 than in group 3 ($P < 0.05$). The glare and halo scores in group 1 and 3 were significantly lower than those in groups 2 ($P < 0.05$).
[a)]Group 1, enhanced monofocal ICB00; Group 2, extended depth of focus ZXR00; Group 3, monofocal ZCB00.
*$P < 0.05$.

(Table 2, Fig. 3). 본 연구 결과의 탈초점 곡선에서도 2군은 1군과 3군에 비해 –3 D의 탈초점 곡선 범위(33 cm 거리에 해당)에서 유의하게 좋은 시력 결과를 보였다($P < 0.05$). 또한 1군과 2군은 3군에 비해 중간거리 영역(–1.5에서 –2 D; 50–67 cm에 해당)을 따라 더 좋은 시력 결과를 보였다(Fig. 4). 다른 보고서에서도 연속초점 인공수정체에서 단안 나안 근거리 시력과 근거리 안경 의존도가 강화단초점 인공수정체에 비해 더 좋았으며, 양안 나안 근거리 시력은 두 군에서 유의한 차이가 없었다고 보고하였다[19].

그럼에도 불구하고 망막 질환의 존재가 다초점 인공수정체 삽입을 절대적으로 권장하지 않는 결정적인 이유가 있을 것으로 판단된다. 본 연구에 따르면 유의한 차이를 보이지 않았지만 세 군에서 황반부종과 황반원공을 가진 환자는 망막전막과 고도근시환자에 비해 원거리 나안시력이 낮았다($P > 0.05$) (Fig. 5). 그러므로 황반부종과 황반원공을 가진 환자는 다초점 인공수정체나 강화단초점 인공수정체보다는 단초점 인공수정체를 삽입하는 것이 나을 것으로 보인다.

시력에 대한 비교는 과거 논문에서도 많이 보고되었으나 망막질환이 있는 환자를 대상으로 백내장 수술 후 연속초점 인공수정체와 강화단초점 인공수정체의 만족도에 대한 조사는 드물었다. 이에 따라 본 연구에서는 환자의 시력에 대한 만족도를 비교하였다. 그 결과, 근거리 시력의 만족도는 2군이 1군과 3군보다 유의하게 좋았으며, 눈부심과 빛 번짐에 대한 만족도는 2군이 1군과 3군보다 유의하게 좋았다($P < 0.05$) (Table 3). 이는 2군이 회절성 인공수정체이기 때문에 중앙부에 굴절이 첨가된 1군이나 단초점인 3군에 비해 눈부심과 빛 번짐이 심한 것으로 생각된다. 하지만 전체적인 시력의 만족도는 1군과 2군이 3군보다 유의하게 좋았는데($P < 0.05$), 이는 근거리와 중간거리가 좋은 인공수정체를 삽입한 환자가 단초점을 사용한 환자보다 돋보기의 의존도가 훨씬 적었기 때문일 것으로 생각된다(Table 3).

본 연구에서의 제한점으로는, 망막 질환이 있는 환자에서 연속초점 인공수정체와 강화단초점 인공수정체의 장기적인 효능을 관찰하기 위해서는 향후 더 큰 표본 크기와 더 긴 추적기간을 가진 다기관 임상시험이 필요하다는 점이다.

결론적으로 망막 질환이 있는 환자에서 연속초점 인공수정체와 강화단초점 인공수정체는 단초점 인공수정체에 비해 훌륭한 나안 중간거리 시력을 가져 일상생활을 영위하는 데 도움을 준다. 그리고 연속초점 인공수정체는 강화단초점 인공수정체에 비해 근거리 나안시력이 더 좋아 돋보기 의존도가 더 낮을 것으로 판단된다. 근거리 시력의 만족도는 연속초점 인공수정체가 좋았으며, 눈부심과 빛 번짐에 대한 만족도는 강화단초점 인공수정체와 단초점 인공수정체가 좋았다. 황반부종과 황반원공을 가진 환자는 망막전막과 고도근시환자에 비해 원거리 나안시력이 낮으므로 다초점 인공수정체나 강화단초점 인공수정체보다는 단초점 인공수정체를 삽입하는 것이 나을 것으로 보인다.

## Article Information

### Author contributions

All the work was done by ECK.

### Conflicts of interest

No potential conflict of interest relevant to this article was reported.

### Funding

Not applicable.

### Data availability

The data that support the findings of this study are available from the corresponding author upon reasonable request.


https://doi.org/10.63375/icrs.25.009

## References


1. de Silva SR, Evans JR, Kirthi V, et al. Multifocal versus monofocal intraocular lenses after cataract extraction. Cochrane Database Syst Rev 2016;12:CD003169.
2. Braga-Mele R, Chang D, Dewey S, et al; ASCRS Cataract Clinical Committee. Multifocal intraocular lenses: relative indications and contraindications for implantation. J Cataract Refract Surg 2014;40:313-22.
3. Chang JS, Ng JC, Lau SY. Visual outcomes and patient satisfaction after presbyopic lens exchange with a diffractive multifocal intraocular lens. J Refract Surg 2012;28:468-74.
4. MacRae S, Holladay JT, Glasser A, et al. Special report: American Academy of Ophthalmology Task Force consensus statement for extended depth of focus intraocular lenses. Ophthalmology 2017;124:139-41.
5. Cochener B. Clinical outcomes of a new extended range of vision intraocular lens: International Multicenter Concerto Study. J Cataract Refract Surg 2016;42:1268-75.
6. Pandit RT. Monocular clinical outcomes and range of near vision following cataract surgery with implantation of an extended depth of focus intraocular lens. J Ophthalmol 2018;2018:8205824.
7. Kohnen T, Böhm M, Hemkeppler E, et al. Visual performance of an extended depth of focus intraocular lens for treatment selection. Eye (Lond) 2019;33:1556-63.
8. Pedrotti E, Bruni E, Bonacci E, et al. Comparative analysis of the clinical outcomes with a monofocal and an extended range of vision intraocular lens. J Refract Surg 2016;32:436-42.
9. Monaco G, Gari M, Di Censo F, et al. Visual performance after bilateral implantation of 2 new presbyopia-correcting intraocular lenses: trifocal versus extended range of vision. J Cataract Refract Surg 2017;43:737-47.
10. Ruiz-Mesa R, Abengózar-Vela A, Aramburu A, Ruiz-Santos M. Comparison of visual outcomes after bilateral implantation of extended range of vision and trifocal intraocular lenses. Eur J Ophthalmol 2017;27:460-5.
11. Unsal U, Sabur H. Comparison of new monofocal innovative and standard monofocal intraocular lens after phacoemulsification. Int Ophthalmol 2021;41:273-82.
12. Shetty N, Shetty R, Ranade R, et al. Using adaptive optics to optimize the spherical aberration of eyes implanted with EDOF and enhanced monofocal intraocular lenses. J Cataract Refract Surg 2024;50:30-6.
13. Alió JL, Plaza-Puche AB, Piñero DP, et al. Quality of life evaluation after implantation of 2 multifocal intraocular lens models and a monofocal model. J Cataract Refract Surg 2011;37:638-48.
14. Grzybowski A, Kanclerz P, Tuuminen R. Multifocal intraocular lenses and retinal diseases. Graefes Arch Clin Exp Ophthalmol 2020;258:805-13.
15. Zeng M, Liu Y, Liu X, et al. Aberration and contrast sensitivity comparison of aspherical and monofocal and multifocal intraocular lens eyes. Clin Exp Ophthalmol 2007;35:355-60.
16. Kamath GG, Prasad S, Danson A, Phillips RP. Visual outcome with the array multifocal intraocular lens in patients with concurrent eye disease. J Cataract Refract Surg 2000;26:576-81.
17. Jeon S, Choi A, Kwon H. Clinical outcomes after implantation of extended depth-of-focus AcrySof® Vivity® intraocular lens in eyes with low-grade epiretinal membrane. Graefes Arch Clin Exp Ophthalmol 2022;260:3883-8.
18. Grzybowski A, Kanclerz P, Muzyka-Woźniak M. Methods for evaluating quality of life and vision in patients undergoing lens refractive surgery. Graefes Arch Clin Exp Ophthalmol 2019;257:1091-9.
19. Jeon YJ, Yoon Y, Kim TI, Koh K. Comparison between an intraocular lens with extended depth of focus (Tecnis Symfony ZXR00) and a new monofocal intraocular lens with enhanced intermediate vision (Tecnis Eyhance ICB00). Asia Pac J Ophthalmol (Phila) 2021;10:542-7.

# 망막질환이 있는 환자에서 연속초점 인공수정체와 강화단초점 인공수정체 및 단초점 인공수정체의 효과

**김은철**

가톨릭대학교 의과대학 부천성모병원 안과학교실

**목적:** 망막질환이 있는 백내장 환자에서 연속초점 인공수정체와 강화단초점 인공수정체와 단초점 인공수정체의 임상 결과를 비교하고자 한다.

**방법:** 본 연구는 강화단초점 인공수정체(TECNIS Eyhance: ICB00) 36안(1군), 연속초점 인공수정체(TECNIS Symfony: ZXR00) 36안(2군), 단초점 인공수정체(TECNIS Monofocal: ZCB00) 31안(3군)을 대상으로 후향적으로 시행되었다. 술 후 2개월 나안과 교정 원거리, 중간거리, 근거리 시력과 현성굴절검사 및 환자 만족도 설문을 시행하였다.

**결과:** 수술 후 나안과 교정 원거리 시력과 현성굴절검사 결과는 세 군 모두 수술 전보다 개선되었다($P<0.05$). 그러나 나안 중간거리 시력은 1군(0.13±0.12 logMAR)과 2군(0.10±0.11)이 3군(0.25±0.15)보다 유의하게 우수하였다($P<0.05$). 나안 근거리 시력은 2군(0.18±0.12 logMAR)이 1군(0.32±0.20)과 3군(0.45±0.26)보다 유의하게 우수하였다($P<0.05$). 세 군에서 황반부종과 황반원공을 가진 환자는 망막전막과 고도근시환자에 비해 원거리 나안시력이 유의하지 않지만 낮았다. 전체적인 시력의 만족도는 1군(1.58±0.81)과 2군(1.46±0.75)이 3군(1.83±0.97)보다 유의하게 높았다($P<0.05$).

**결론:** 망막질환이 있는 환자에서 연속초점 인공수정체와 강화단초점 인공수정체는 중간거리 시력과 근거리 시력이 단초점 인공수정체보다 더 나았다. 황반부종과 황반원공을 가진 환자는 망막전막과 고도근시환자에 비해 단초점 인공수정체 삽입이 권장된다.

**중심단어:** 강화단초점; 연속초점; 단초점 인공수정체; 중간거리 시력; 망막질환



https://doi.org/10.63375/icrs.25.009

Case Report

pISSN 3059-1503 • eISSN 3059-1511
Insights Cataract Refract Surg 2025;10(2):61-64
https://doi.org/10.63375/icrs.25.008

Insights in Cataract and Refractive Surgery

# Diffuse lamellar keratitis after small incision lenticule extraction: presumably related to meibomian gland dysfunction

**Sang Beom Han**

Saevit Eye Hospital, Goyang, Korea

**Purpose:** This report presents a case of diffuse lamellar keratitis (DLK) after femtosecond laser-assisted small incision lenticule extraction (SMILE). The case was presumably associated with meibomian gland dysfunction (MGD).

**Case summary:** A 25-year-old male patient underwent SMILE surgery. Preoperative examination revealed MGD in both eyes. Despite vigorous cleaning of the eyelid margin and irrigation of the ocular surface, meibomian gland secretion floating on the ocular surface was observed after the lenticule extraction in the right eye. At 2 days postoperatively, stage I DLK was detected. After aggressive topical steroid treatment, the DLK completely resolved without any sequalae.

**Conclusion:** DLK can occur in association with MGD. Attention should be paid when performing SMILE in eyes with MGD.

**Keywords:** Diffuse lamellar keratitis; Femtosecond laser; Meibomian gland dysfunction; Small incision lenticule extraction

## Introduction

Diffuse lamellar keratitis (DLK) is an early complication of lamellar refractive surgery including laser *in situ* keratomileusis [1,2]. It is characterized by accumulation of non-infectious infiltrates in the corneal lamellar interface [2,3]. The disease can cause symptoms, such as, ocular discomfort, pain, foreign body sensation, photophobia, and visual disturbance [4], although it is not infrequently asymptomatic, particularly in mild cases. Although its pathophysiology is not fully elucidated yet, risk factors including corneal epithelial defect, bacterial endotoxins, surgical debris, chemicals, bleeding, and meibomian gland secretion have been suggested [2,4-10].

DLK can occur in association with any surgery in which corneal lamellar interface is created [9,11], and DLK occurring as a complication of small incision lenticule extraction (SMILE) has been reported with a prevalence of 0.45% to 2.17% [11-13]. The author recently experienced a case of DLK after SMILE that is presumably associated with meibomian gland dysfunction (MGD), thus herein report this case. The patient's consent form for publication was obtained.

## Case Report

A 25-year-old Asian male patient visited our hospital for correction of myopic astigmatism. Past medical history was unremarkable. Best corrected visual acuity (BCVA) was 20/20 in both eyes, and manifest refraction was −5.50 = −0.75 at 10° for the right eye and −5.75 = −1.00 at 160° for the left eye. Intraocular pressure was 14 mmHg in both eyes by pneumatic applanation tonometry. Central corneal thickness measured using ultrasonic pachymetry (Pacscan 300A; Sonomed Inc.) was 575 μm in the right eye and 565 μm in the left eye.

At the day of the surgery, preoperative anterior segment ex-

**Received:** April 9, 2025; **Revised:** May 20, 2025; **Accepted:** May 20, 2025
**Correspondence to:** Sang Beom Han
Saevit Eye Hospital, 1065 Jungang-ro, Ilsandong-gu, Goyang 10447, Korea
Tel: +82-31-900-7700 E-mail: msbhan@saeviteye.com ORCID: https://orcid.org/0000-0002-3931-239X

© 2025 Korean Society of Cataract and Refractive Surgery
This is an open-access article distributed under the terms of the Creative Commons Attribution Non-Commercial License (https://creativecommons.org/licenses/by-nc/4.0/), which permits unrestricted non-commercial use, distribution, and reproduction in any medium, provided the original work is properly cited.

amination revealed plugging of meibomian gland orifices. Thus, thorough cleaning of eyelid margin and vigorous irrigation of ocular surface was done to remove the meibomian gland secretions.

The SMILE surgery was done using a femtosecond laser system (VisuMax; Carl Zeiss Meditec AG) under topical anesthesia with 0.5% proparacaine hydrochloride (Hanmi Pharmaceutical). The cap diameter was 7.5 mm, with a thickness of 130 μm, and the optical zone was 6.5 mm in both eyes. A 3 mm incision was made at 11 o'clock in both eyes. After the uneventful lenticule extraction in the right eye, meibomian gland secretion floating on the ocular surface was found (Fig. 1A). Therefore, vigorous irrigation of the corneal interface and ocular surface was done to prevent contamination with the meibomian gland secretion. Meibomian gland secretion on the upper eyelid was also observed in the left eye during the lenticule separation (Fig. 1B). Because there was a small epithelial defect around the corneal incision in the left eye, bandage contact lens was applied on the left cornea after irrigation of the interface and ocular surface. Postoperative medication consisted of levofloxacin 1.5% (Santen) and fluorometholone 0.1% (Samil Pharmaceutical) four times daily, respectively.

At postoperative 2 days, his BCVA was 20/22 in both eyes and intraocular pressure by applanation tonometry was 11 mmHg in the right eye and 12 mmHg in the left eye. He did not report any symptoms. However, slit lamp examination showed stage I DLK with multiple granular infiltrates in the interface in the right eye (Fig. 2). No infiltrate was observed in the left eye. The dose of fluorometholone 0.1% was increased to eight times daily in the right eye. Three days later, significant improvement of the DLK was found (Fig. 3). One week later, his BCVA was 20/20 in both eyes and the DLK resolved completely without any sequelae. Topical steroid was tapered and stopped two weeks later.

## Discussion

To the best of our knowledge, this is the first case report of DLK after SMILE that is presumably associated with MGD. Any other patients who received SMILE procedure in the same batch did not develop MGD, which suggests that the possible other causes, such as, contamination of a sterilizer or instruments with endotoxins, toxicity from chemicals, surgical debris, and talc from gloves can be ruled out [6]. Despite the preoperative cleaning of eyelid and irrigation, the meibomian gland secretion could not be completely removed from the ocular surface, and the remaining meibomian gland secretion might intensify the postoperative recruitment of inflammatory cells and re-

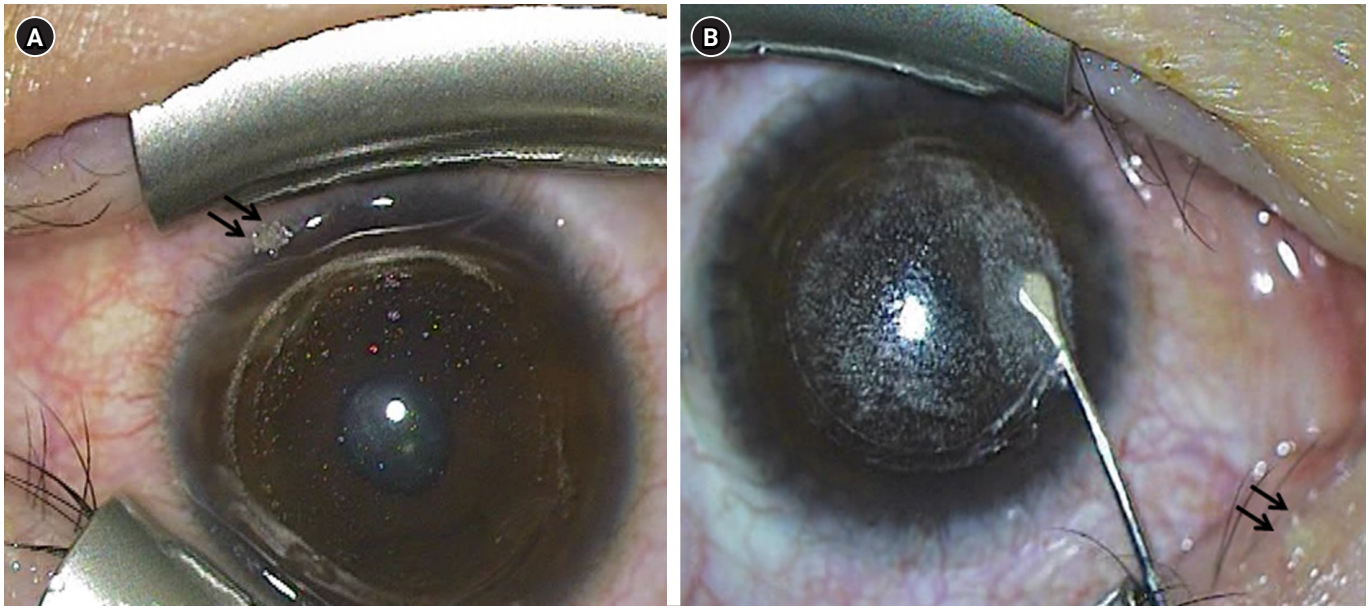


**Fig. 1.** Still images of the intraoperative videos. (A) Meibomian gland secretion (arrows) floating on the ocular surface was detected after the lenticule extraction in the right eye. (B) Meibomian gland secretion (arrows) on the upper eyelid was visible in the left eye during lenticule separation.


https://doi.org/10.63375/icrs.25.008

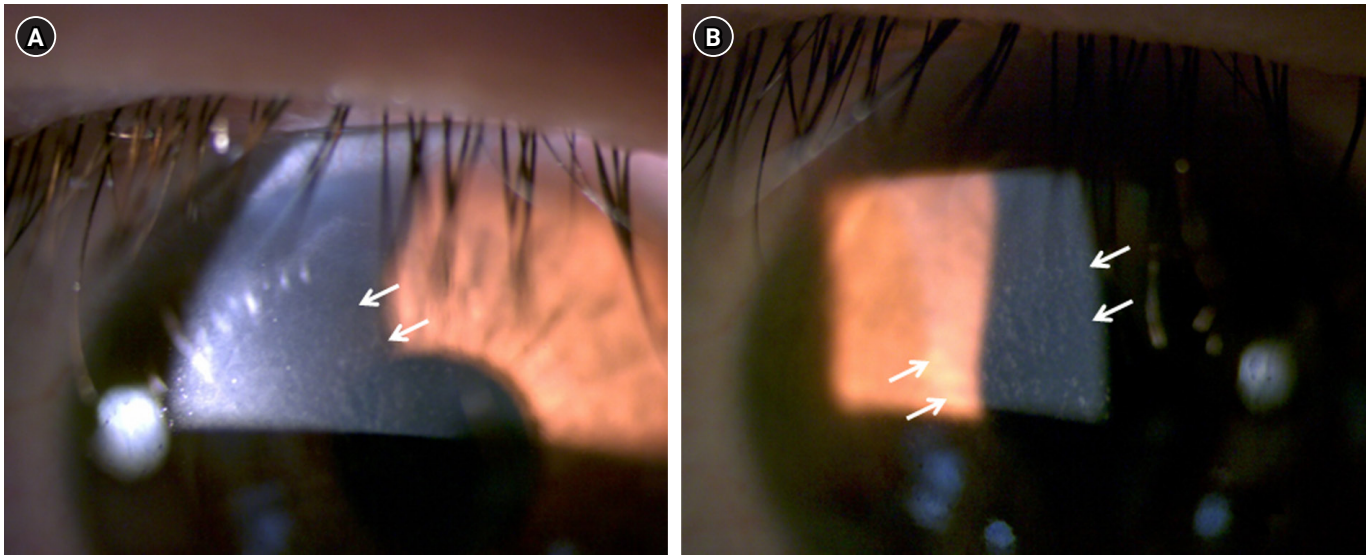


Fig. 2. Anterior segment photographs at the second day after surgery. (A, B) Stage I diffuse lamellar keratitis with multiple granular infiltrates (arrows) was observed at the interface in the right eye.

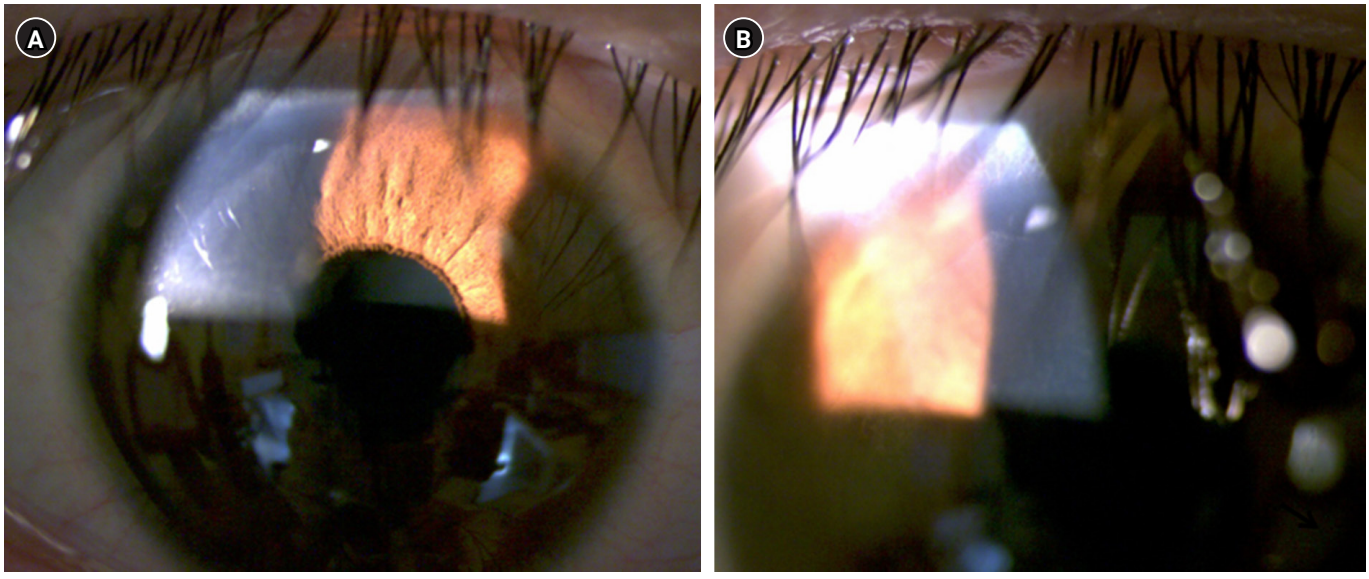


Fig. 3. Anterior segment photographs at the fifth day after surgery. (A, B) Improvement in diffuse lamellar keratitis can be observed at the corneal interface.

lease of inflammatory cytokines and chemokines, which might result in development of MGD [5,6,14]. In addition, MGD could be aggravated after SMILE, which could also lead to introduction of inflammatory mediators into the corneal interface [10,14]. Because the corneal incision was made at 11 o'clock, the inciting agent from the inflamed meibomian glands could directly break into the corneal incision and cause DLK [10]. Although MGD was present in both eyes, DLK developed only in the right eye. It is possibly because the left cornea was covered with bandage contact lens due to the postoperative epithelial defect, which prevented influx of inflammatory material into the corneal incision.

In the present case, DLK responded rapidly to the intensive topical steroid treatment and completely resolved in one week, as reported in previous studies [2,4,10]. It is possibly because the DLK was detected in earlier stage. Studies suggested that

aggressive treatment of corneal inflammatory response is mandatory to prevent sequelae, such as, corneal melting, and prompt diagnosis and treatment can result in resolution of DLK without sequelae [2,3,9,15].

In conclusion, attention should be paid to the increased risk of DLK when performing SMILE procedures in eyes with MGD. Preoperative treatment of MGD using warm compression, lid hygiene, and medications, such as, topical antibiotics and steroids can be helpful for the prevention of DLK. Prompt diagnosis and aggressive topical steroid treatment is necessary for good anatomical and visual outcome.

## Article Information

### Author contributions

All the work was done by SBH.

### Conflicts of interest

No potential conflict of interest relevant to this article was reported.

### Funding

This paper was supported by the Basic Science Research Program through the National Research Foundation of Korea (NRF) funded by the Ministry of Education (Grant No. NRF-2021R1F1A1048448).

### Data availability

Not applicable.

## References

1. Smith RJ, Maloney RK. Diffuse lamellar keratitis: a new syndrome in lamellar refractive surgery. Ophthalmology 1998;105:1721-6.
2. Kymionis GD, Tsoulnaras KI, Tsakalis NG, Grentzelos MA. Diffuse lamellar keratitis in the femtosecond-assisted LASIK flap tunnel. Clin Ophthalmol 2014;8:1065-7.
3. Linebarger EJ, Hardten DR, Lindstrom RL. Diffuse lamellar keratitis: diagnosis and management. J Cataract Refract Surg 2000;26:1072-7.
4. Labani S, Basli E, Goemaere I, et al. Atypical severe diffuse lamellar keratitis presenting as concentric rings after femtosecond laser-assisted small-incision lenticule extraction (SMILE). J Fr Ophtalmol 2020;43:e95-9.
5. Wilson SE, de Oliveira RC. Pathophysiology and treatment of diffuse lamellar keratitis. J Refract Surg 2020;36:124-30.
6. Yuan M, Ji R, Zhang R. A case of severe diffuse lamellar keratitis after small-incision lenticule extraction operation. Indian J Ophthalmol 2024;72:1219-23.
7. Alqahtani SS. A case report of diffuse lamellar keratitis after femtoSMILE refractive surgery. Case Rep Ophthalmol 2020;11:582-7.
8. Ambrósio R Jr, Periman LM, Netto MV, Wilson SE. Bilateral marginal sterile infiltrates and diffuse lamellar keratitis after laser in situ keratomileusis. J Refract Surg 2003;19:154-8.
9. Balestrazzi A, Balestrazzi A, Giannico MI, et al. Diagnosis, clinical trend, and treatment of diffuse lamellar keratitis after femtosecond laser-assisted in situ keratomileusis: a case report. Case Rep Ophthalmol 2018;9:457-64.
10. Fogla R, Rao SK, Padmanabhan P. Diffuse lamellar keratitis: are meibomian secretions responsible? J Cataract Refract Surg 2001;27:493-5.
11. Zhao J, He L, Yao P, et al. Diffuse lamellar keratitis after small-incision lenticule extraction. J Cataract Refract Surg 2015;41:400-7.
12. Reinstein DZ, Stuart AJ, Vida RS, et al. Incidence and outcomes of sterile multifocal inflammatory keratitis and diffuse lamellar keratitis after SMILE. J Refract Surg 2018;34:751-9.
13. Wang Y, Ma J, Zhang L, et al. Postoperative corneal complications in small incision lenticule extraction: long-term study. J Refract Surg 2019;35:146-52.
14. Suzuki T. Inflamed obstructive meibomian gland dysfunction causes ocular surface inflammation. Invest Ophthalmol Vis Sci 2018;59:DES94-101.
15. Moshirfar M, Zhang S, Pandya S, et al. Incidence and Management of epithelial-related complications after SMILE. Clin Ophthalmol 2023;17:2777-89.


https://doi.org/10.63375/icrs.25.008

ICRS
Insights in Cataract and Refractive Surgery

# Instructions to authors

수정일: 2025년 2월 1일

Insights in Cataract and Refractive Surgery (ICRS)는 한국백내장굴절수술학회의 공식 학술지로서 2월, 6월, 10월 말일 연 3회 발행한다. 본 학회지는 백내장 수술, 굴절 수술 등과 관련된 원저, 증례보고, 편집부에서 위촉한 종설 등을 게재한다.

논문은 다른 학술지에 발표된 적이 없으며, 다른 학술지에서 동시에 심사되고 있지 않아야 한다. 게재된 논문은 ICRS의 영구적인 소유가 되며, 저작권은 한국백내장굴절수술학회에 귀속된다. 본 학술지는 open access 학술지로 Creative Commons Attribution Non-Commercial License (https://creativecommons.org/licenses/by-nc/4.0/)를 따른다.

## I. 연구출판윤리

연구출판윤리는 연구수행에 관련된 연구 진실성과 연구 결과, 출판과 관련된 출판 진실성을 모두 포함하는 윤리이다. 연구 및 출판윤리 관련 정책은 아래 기술한 내용을 따르며, 기술하지 않은 기타 사항은 Committee on Publication Ethics (COPE)의 Guidance (https://publicationethics.org/guidance), International Committee of Medical Journal Editors (ICMJE)의 Recommendation (https://www.icmje.org/recommendations/) 또는 대한의학학술지편집인협의회의 의학논문 출판윤리 가이드라인 (http://kamje.or.kr)을 따른다.

### 1. 연구윤리

1) 날조, 변조, 표절

연구주제, 연구대상과 그 규모, 대조군의 설정, 연구 자료의 수집 방법 등이 연구윤리에 합당하여야 한다. 연구부정행위에는 존재하지 않는 연구 결과를 거짓으로 만드는 날조, 조작을 통해 연구결과를 변경 누락시키는 변조, 다른 사람의 아이디어나 연구기록 등을 도용하는 표절 등이 없어야 한다.

2) 생명윤리와 동의서

- 인간을 대상으로 한 모든 연구에서는 방법 섹션에 '헬싱키선언(Declaration of Helsinki)을 준수하였다'는 내용을 포함시켜야 한다.
- 인간, 인체유래물, 의무기록을 대상으로 한 모든 연구는 '방법' 세션에 기관생명윤리위원회(Institutional Review Board, IRB)의 승인을 받았다' 또는 '면제받았다'는 내용을 포함시켜야 한다. IRB 승인을 받은 경우 IRB 승인번호를 명기해야 한다.
- 인간에 대한 실험적 연구의 결과를 보고하는 논문에는 '방법' 섹션에 '환자로부터 동의서(informed consent)를 받았다'는 내용을 포함시켜야 한다.
- 동물을 대상으로 한 연구에서는 방법 섹션에 'The Association for Research in Vision and Ophthalmology (ARVO) Statement의 권고사항을 준수하였다'는 것을 포함시켜야 하며 관련된 위원회(Institutional Animal Care and Use Committee)의 연구에 대한 승인을 받을 것을 권고한다.

3) 성/젠더에 대한 고려

생물학적 요인을 보고할 때에는 성별(sex), 정체성, 정신사회적 또는 문화적 요인을 보고할 때는 젠더(gender)로 정확히 사용하고 불가피하지 않으면 연구 참여자의 성별 또는 젠더, 동물 또는 세포의 성별을 보고하고 성별과 젠더를 결정하는데 사용된 방법을 기술한다. 한정적인 인구에 대하여 연구가 진행되었다면, 예를 들어 하나의 성별에 대해서만 연구가 진행되었다면, 분명한 경우(예: 전립선암)를 제외하고 저자들은 그 이유를 정당화하여야 한다. 저자들은 그들이 어떻게 인종이나 민족을 결정하였는지 정의하고 그 타당성을 입증하여야 한다.

### 2. 저자의 기준 및 책임

1) ICRS는 ICMJE의 저자 기준을 따른다. 모든 저자는 다음 4가지 자격요건을 모두 만족해야 한다. ① 연구의 구상이나 설계에 또는 자료의 획득, 분석, 해석에 상당한 공헌, ② 연구 결과에 대한 논문의 작성 또는 중요한 학술적 내용의 수정, ③ 출판될 논문 원고의 최종 승인, ④ 연구의 정확성 또는 진실성에 관련된 문제를 적절히 조사하고 해결하는 것을 보증하고 연구의 모든 부분에 책임을 진다는 것에 동의.
2) 책임저자의 역할: 책임저자는 원고 접수, 전문가 심사, 출판 과정에서 편집위원회와 직접 연락을 취하는 저자이어야 하며, 저자정보 제공, 윤리위원회 승인, 임상실험 등록, 이해충돌 명시서 취합 등 편집위원회 요구에 협조하여야 한다. 출판 후에도 논문에 대한 논평에 회신하고, 편집위원회에서 논문에 사용된 데이터나 추가 정보를 요청하면 협조해야 한다.
3) 특수관계인
   ① 미성년자(만 19 세 이하인 자) 또는 가족(배우자, 자녀 및 4촌이내의 족; 이하'특수관계인'이라 함)이 참여한 논문은 연구 및 논문작성에 대해 특수관계인의 명확한 기여가 있어야 한다.
   ② 특수관계인과의 공동 연구 논문은 논문 투고 시 '특수 관계인과 논문 공저 시 사전공개 양식'을 제출한다.
4) 저자 변경: 논문 투고 후에 저자를 추가/삭제하거나 순서를 바꿀 경우 모든 저자의 사인을 받아 편집위원회에 제출한다. 논문 게재 승인 후에는 저자를 변경할 수 없다.

### 3. 중복출판

다른 학술지에 투고하여 전문가심사 받는 중이거나 이미 발표한 논문을 우리 학술지에 투고나 게재할 수 없으며, 우리 학술지에 출판한 논문은 편집위원회 허락 없이 다른 학술지에 투고나 게재할 수 없다. ICRS

에 실린 그림과 표는 출처를 밝히고 연구나 교육 등 비영리목적으로 자유롭게 사용 가능하다. 다른 학술지나 단행본 등에 실린 표나 그림을 투고 논문에서 인용할 때 Creative Commons Attribution Non-commercial License에 따른 open access 자료가 아닐 경우 저자는 저작권자로부터 서면 허락을 받아야 한다.

### 4. 이해관계

저자는 제출하는 논문에서 이해관계가 있는 경우에 그 내용을 밝혀야 한다. 이해관계는 저자나 저자의 소속기관, 심사자, 편집인이 재정적이거나 개인적 관계가 있어 원고 작성, 심사와 출판 과정에 영향을 끼치는 경우를 말한다. 저자가 특정 회사와 관련된 기관에 고용되었거나, 자문을 하거나, 자신이나 가족이 회사 주식을 소유하거나, 사례금 또는 여행경비를 지원받는 등 재정적 이해충돌로 해당 논문 진실성에 영향을 끼칠 수 있다. 이해관계는 재정적인 것만은 아니고 인간관계, 학문적 경쟁, 지적 열정 등으로 인하여 나타날 수 있다. 이해관계는 늘 있을 수 있으므로 중요한 것은 이를 명확하게 밝히는 데 있다. 이해관계를 밝힌 경우 편집자, 심사자, 독자들은 그 상황을 이해한 후 논문을 심사하거나 읽으면 충분하다.

### 5. 연구출판 윤리 위반 처리 및 편집위원회의 책임

연구와 출판의 부당행위, 즉 이중투고, 이중게재, 표절, 제조된 데이터, 저자변경, 밝혀지지 않은 이해관계, 논문제출과 관련된 윤리문제, 저자의 아이디어나 데이터에 충분한 검토 여부 등이 필요한 경우는 COPE의 처리 순서도(https://publicationethics.org/guidance/flowchart/all-flowcharts)를 따른다. 의심되는 사례에 대해서 편집위원회에서 토론과 결정이 이루어진다.

편집위원회는 내용 진실성 유지, 상업적 요구 배제, 출판물 수정이나 철회, 표절과 날조 자료 거르기(screening) 등 출판윤리와 진실성을 확립하기 위하여 최선을 다한다. 투고 논문은 Similarity Check 로 점검하여, 유사도 값이 높으면 중복출판이나 표절여부를 세세히 살핀다. 편집인은 투고 논문의 게재 여부 결정에 최종 책임을 지고, 이해충돌 여부를 살피고, 오류 수정 요청하거나, 심각한 위반이 있으면 철회 권유하며, 심사자 익명을 지키는 등 여러 의무에 만전을 기한다.

## II. 저작권과 라이선스

### 1. 저작권

게재된 원고의 저작권은 한국백내장굴절수술학회가 소유하며, 모든 저자는 저작권에 관해 동의를 한 것으로 인정한다. 원고를 투고할 때 모든 저자의 사인을 받은 '저작권이양동의서'를 제출한다.

### 2. 라이선스

ICRS는 open access 학술지로 Creative Commons Attribution Non-Commercial License (https://creativecommons.org/licenses/by-nc/4.0/)를 따른다. 비영리 목적인 경우 편집자의 허락 없이 자유롭게 이용할 수 있다. 영리를 목적으로 본 자료를 활용하고자 할 경우에는 편집위원회의 허락을 받아야 한다.

## III. 원고 준비

제출하는 파일의 원고는 영문 또는 국문으로 MS word를 이용하여 작성하고 줄 간격은 2행 간격으로, 글자크기는 10 point로 한다. ① 표지, ② 초록과 키워드, ③ 본문, ④ 참고문헌, ⑤ 그림 또는 사진과 그에 대한 설명, ⑥ 표 순으로 한다.

### 1. 표지(Title page)

1) 제목: 한글 제목은 띄어쓰기를 포함하여 50자 이내, 영문 제목은 20단어 이내 로 한다. 한글 제목은 가능한 한글만을 사용하고, 제목에는 상품명과 약자를 사용하지 않는다.
2) 저자의 성명, 소속: 국문과 영문으로 기입하고 책임저자의 경우는 이메일 주소 및 연락처까지 기술한다. 저자의 ORCID 번호가 있는 경우 함께 기재한다. ORCID (https://orcid.org/)는 누구나 무료로 만들 수 있다.
3) 추가정보: 저자의 역할, 이해관계, 연구비 수혜사항, 데이터 공유관련 정보를 영문으로 기재한다.
   - 저자의 역할: 모든 저자의 역할은 CRediT (contributor role taxonomy; https://credit.niso.org/)의 기준을 참고하여 기재한다.
   - 이해관계: 연구 및 논문 작성 과정에서 이해관계가 있을 경우 그 내용을 기재한다. 저자 중에 편집위원이 포함된 경우 반드시 밝혀야 한다. 이해관계가 없을 경우에는 "None"으로 기재한다.
   - 연구비 수혜사항: 연구비 수혜 정보를 연구비 번호 포함하여 기재한다. 연구비를 받지 않은 경우에는 "None"으로 기재한다.
   - 데이터 공유: ICRS는 데이터공유를 권장한다. 논문에 사용된 데이터(raw data)를 확인할 수 있는 정보를 기재한다.

[샘플]

① 공공 오픈 액세스 리포지터리에 업로드된 경우: The datasets generated and/or analyzed during the current study are available in the [Repository Name] repository, accessible at [URL or DOI].

② 교신저자에게 요청하는 경우: Data of this research are available from the corresponding author upon reasonable request.

③ 모든 데이터가 논문에 포함된 경우: All study-related data are included in the publication or provided as supplementary information.

④ 공유할 자료가 없을 경우: Data sharing is not applicable to this article as no new data were created or analyzed in this study.

### 2. 초록과 키워드

한글로 작성된 논문은 국문과 영문으로 초록을 모두 기재하며, 영어로 작성된 논문은 영문 초록만 작성한다.

1) 영문 초록: 영문 요약은 300 단어 이내로 국문 초록의 전체 내용을 명확하게 이해할 수 있어야 한다. 작성은 Purpose, Methods, Results, Conclusions의 구성형식으로 제목을 볼드체로 가장 앞줄에 기술하며 그 내용은 보통체로 간단명료하게 기술하며 구체적 데이터를 제시한다. 논문의 내용을 대표할 수 있는 5개 이하의 Keywords를 기재하며

각 단어의 첫 글자는 대문자로 기재한다. 종설의 초록은 300단어 이내의 비구조형식으로 작성한다.

2) 국문 초록: 전체 논문의 내용이 독립적으로 이해되도록 작성해야 한다. 초록에는 무엇이 왜 어떻게 연구되었으며 그 결과와 의의가 무엇인가를 기술한다. 또한 초록은 띄어쓰기를 포함하여 800자 이내로 한다. 작성은 목적, 방법, 결과, 결론의 구조형식으로 제목을 볼드체로 가장 앞줄에 기술하며 그 내용은 보통체로 간단명료하게 기술하며 구체적 데이터를 제시한다. 논문의 내용을 대표하는 5개 이하의 중심 단어를 영문 키워드와 동일한 순서로 기재한다. 종설의 국문 초록은 800자 이내의 비구조형식으로 작성한다.

## 3. 본문

원저의 경우 아래의 형식에 따라 작성한다.

1) 서론: 연구의 목적을 간결하고 명료하게 제시하며, 배경에 관한 기술은 목적과 연관이 있는 내용만을 분명히 기재한다. 논문과 직접관련이 없는 일반적 사항은 기재하지 않는다.
2) 방법: 연구의 계획, 대상과 방법을 순서대로 기재한다. 대상 집단이 어떻게 구성되었으며, 어떻게 관찰되었는지를 상세히 기록한다. 실험방법이 주안점인 경우 재현 가능하도록 구체적으로 기재한다. 임상연구의 경우 IRB 승인과 informed consent 관련 내용을 기재한다.
3) 결과: 연구결과를 명료하고 논리적으로 나열하고, 실험인 경우 실측치에 변동이 많은 생물학적 계측에서는 통계처리를 원칙으로 한다. 표를 사용할 경우 논문에 표의 내용을 중복 기술하지는 않으며, 중요한 경향 및 요점만 기술한다.
4) 고찰: 고찰에서는 역사적, 교과서적인 내용, 연구 목적과 결과에 관계없는 내용은 줄이고, 연구 목적에 합당하고 요약 또는 결론 유도과정에서 필요한 내용을 저자의 결과와 비교 관찰하여 기재한다.

## 4. 참고문헌

참고문헌 작성 시에 아래 기준에 따르며, 아래 기준이 없는 경우는 ICMJE의 참고문헌 작성 양식(https://www.nlm.nih.gov/bsd/uniform_requirements.html)을 따른다.

1) 참고문헌은 영문의 Vancouver style로 작성하며, 학술지명은 약어로 표기하면서 단어의 처음자는 모두 대문자로 기입한다. 학술지의 약어는 NLM Catalog (https://www.ncbi.nlm.nih.gov/nlmcatalog/journals/)의 약어 기준에 따른다.
2) 참고문헌은 본문에 인용된 순서대로 일련번호를 써야 하며 본문 중에 일단 문헌이 인용되면 참고문헌의 번호와 같은 번호가 인용된 인용문의 끝에 대괄호 [ ]로 기록한다.
   ① 참고문헌의 저자를 본문에 쓸 때는 1, 2인은 이름을 다 쓰고 3인 이상은 "et al."로 사용한다.
   예) 영문 one author: Kim [1], two authors: Kim and Park [2], three or more: Kim et al. [3]
   국문 1인 저자: Kim [1], 2인 저자: Kim과 Park [2], 3인 이상: Kim 등[3]
   ② 참고문헌으로 기재할 때는 성을 앞에 쓰고, 이름은 영문 이니셜로 대문자만 성 뒤에 쓴다. 4인 이하의 저자인 경우 저자 모두를 기재하며 5인 이상인 경우 최초 3인 이후에 "et al."로 끝맺는다. 저자, 제목, 학술지명, 발행년도, volume 수, 페이지(처음은 완전한 숫자를, 끝 페이지는 앞부분이 중복되는 숫자는 생략)로 이탤릭체 없이 기재한다.
   ③ 본문 중에 인용되지 않은 문헌을 참고 문헌에 기재할 수 없으며 미발표 논문은 게재예정으로 확정된 경우 "□월 발표예정"라는 단서로 참고문헌으로 사용한다.
   ④ Cited from, 초록, 포스터, 구연, manufactured manual, web page 등은 참고문헌으로 인정치 않는다.
   ⑤ 단행본(책)인 경우에는 저자, 책 제목, 판수, 볼륨수, 출판사, 출판연도, 인용한 페이지(처음은 완전한 숫자를, 끝 페이지는 앞부분이 중복되는 숫자는 생략)를 포함하여 이탤릭체 없이 기재한다.

- 학술지의 논문
  1. Lee JM, Hwang KY, Hwang HS, Kim MS. Long term clinical results of penetrating keratoplasty for macular corneal dystrophy. J Korean Ophthalmol Soc 2012;53:1425-31.
  2. Bonnet PO, Mason R, Single RL, et al. Hereditary retinal dystrophy. Am J Ophthalmol 1996;122:651-61.
- 단행본 및 단행본의 장(chapter)
  3. Miller NR. Walsh and Hoyt's Clinical neuro-ophthalmology, 4th ed. Vol. 4. Williams & Wilkins; 1991.
  4. Parks MM, Mitchell PR. Cranial nerve palsies. In: Tasman W, Jaeger EA, editors. Duane's clinical ophthalmology. Revised ed. JB Lippincott; 1993. p. 55-101.

## 5. 그림 및 사진

1) 그림 및 사진은 논문 내에 별도의 용지로 각각 독립시키고, 사진 하단에는 본문에 삽입된 순서대로 그림의 번호를 붙이고 'Fig. 번호' 형식으로 표시한다(예, Fig. 1, Fig. 2). 영문제목은 절과 구의 형태로 기술하며, 첫 글자만 대문자로 시작하고, 말미에 구두점을 찍는다.
2) 그림이나 사진 파일의 형식은 JPG, PSD, TIFF 형식이 모두 가능하며, 해상도는 500만 이상 pixels, 컬러 300 dpi, 회색조인 경우 900 dpi, 흑백인 경우 1,200 dpi 이상이어야 한다. 사진의 크기는 가로는 8 cm 또는 17 cm로 하고 세로 길이의 제한은 없다.
3) 이해를 돕는 화살표, 표시, 글씨 등을 사용할 수 있고, 한 장의 사진 안에 여러 장의 사진이 포함될 경우 각각의 사진 내 좌측 상단 코너에 대문자 알파벳을 순서대로 표기한다.
4) 설명은 영문으로 기재해야 하며, 본문에 의하지 않고도 충분히 이해되어야 하고, 모든 그림에 사용된 약자는 기술하여야 한다. 현미경사진은 염색법 및 배율이 표기되어야 하고(예: H&E, ×400) 전자 현미경 사진은 internal scale, 확대율(예: original bar length 100 μm, ×5,000)을 표기해야 한다.
5) 개인을 식별할 수 있는 모든 정보(환자 이름, 병원 환자등록번호, 생년월일 등)은 제거되어야 한다. 사진을 게재하고자 할 때에는 개인정보

의 노출 및 개인식별이 되지 않도록 하여야 하며 다음 각 항목에서 1개 이상 해당하는 경우 환자 동의서를 반드시 첨부해야 한다.

① 내용의 서술에서 특정 지역 및 장소, 환자의 정보가 노출되어 개인식별이 가능한 경우

② 국가적인 사건이나 사고와 관련되어 내용에서 특정 지역 및 장소가 노출되어 서술을 통해서 개인의 식별이 가능한 경우

③ 환자 사진을 통해 개인 식별이 가능한 경우: 얼굴 전체가 노출되는 경우; 사진들 중 1 컷 이상에서 상측으로 눈썹 상단을 기준으로 환자의 2 각막직경 이상, 가쪽으로 가쪽 눈구석(lateral canthus)에서 1 각막직경, 하측으로는 아래 눈꺼풀에서 2 각막직경 이상 노출되는 경우; 위 항목에 해당하지 않더라도 얼굴의 문신, 흉터 등의 표식으로 환자의 식별이 가능한 경우; 개인 식별이 어렵더라도 성기 부위의 피부 병변이 노출되는 경우

### 6. 표

1) 영문제목은 상단에 절과 구의 형태로 기술하며, 첫 글자만 대문자로 시작하고, 말미에 구두점은 찍지 않는다.
2) 영문과 숫자를 사용하여 본문의 글자체와 동일하게 작성하며 줄 간격은 1줄 간격으로 한다.
3) 제목은 표 상단에 표시하고 본문에 인용되는 순서에 따른 일련번호와 제목이 있어야 한다.
4) 표 하단에 주석 설명 시 기호([a], [b], [c], ...) 순서대로 표기하되 간결하게 설명한다.
5) 통계치가 필요한 경우 P-value를 반드시 언급하고 통계 방법을 기술하며, 모든 데이터의 단위도 언급하면서 소수점 아래는 통일시킨다(예: 소수점 둘째 자리 혹은 셋째 자리).
6) 표 안쪽에는 사선이나 수직선은 사용하지 않고, 아래와 같은 방법으로 작성한다.
   ① 가로줄은 맨 바깥쪽의 위, 아래줄과 항목 아래줄, 총합의 윗줄만 둔다.
   ② 정렬양식은 맨 좌측의 항목 왼쪽맞춤을 사용하고, 데이터는 가운데 맞춤을 사용한다.

### 7. 증례보고

1) 아래에 기술한 증례보고 투고안내 이외의 사항은 원저의 투고안내와 동일하다.
2) 증례보고는 표지(국문과 영문제목, 저자), 요약(국문과 영문), Keywords, 서론, 증례보고, 고찰, 참고문헌, 그림 또는 사진과 그에 대한 설명의 순서로 기술한다.
3) 한글 초록은 목적, 증례요약, 결론(생략 가능)의 구성형식으로 제목을 볼드체로 가장 앞줄에 기술한다. 내용은 보통체로 간단명료하게 기술하고, 띄어쓰기를 포함하여 600자 이내 이어야 한다.
4) 영문 초록은 250단어 이내로 국문요약의 전체 내용을 명확하게 이해할 수 있어야 하며, 작성은 Purpose, Case summary, Conclusion의 구성 형식으로 한다. 제목은 볼드체로 가장 앞줄에 기술하며 그 내용은 보통체로 간단명료하게 기술한다.
5) 5개 이하의 Keywords를 기재하며 각 단어의 첫 글자는 대문자로 기재하며, 분량은 제목, 요약, 영문요약, 그림을 제외한 A4 용지로는 10 Point 8매 이내로 한다.
6) 다음 6가지 중 한 가지 이상에 해당된 경우만 증례 보고로 게재한다. ① 희귀한 질환; ② 증상이 기존 것과 다른 경우; ③ 새로운 진단 또는 치료를 한 경우; ④ 국내 최초의 보고; ⑤ 한국인에서의 특이한 현상; ⑥ 학술적 의미가 있는 경우
7) 가능한 참고문헌은 15개 이내, 그림은 4개 이내로 작성한다.

## IV. 원고 제출

모든 원고의 접수는 ICRS 온라인 논문투고 시스템(https://submit.e-icrs.org/)을 통해서 가능하며, 이후의 모든 심사와 편집과정 또한 이를 통해서 진행된다. 논문심사의 진행과 이와 관련된 질의 및 답변은 온라인 논문투고 시스템에서 항시 확인할 수 있으며, 이와 별도로 심사 단계의 변화가 있을 때마다 이에 관한 정보가 교신저자에게 전달된다. 원고를 투고하기 전에 반드시 투고규정과 저자 점검 사항(checklist)을 검토한 후 원고를 제출한다. 논문투고자는 '저작권 양도에 대한 동의서'를 내려받기 하여 모든 저자의 서명을 기재한 후 업로드 해야 논문투고 접수를 마칠 수 있다.

## V. 전문가 심사

투고된 모든 원고는 2인 이상의 해당분야 전문가가 심의한다. 심의위원의 견해는 객관적이어야 하고, 어떠한 이해충돌도 없어야 하며, 심사대상 원고에 대한 비밀을 지켜야 한다.

전문가 심사에 따라 편집위원회에서 저자에게 원고의 수정을 요청한 경우, 저자는 4주 이내에 심사 의견에 따라 원고를 수정하고, 수정된 부분을 항목별로 상세히 작성하여 '저자 답변서'와 함께 수정된 원고를 온라인 논문투고 시스템에 접속하여 재접수 한다. 수정권고를 받은 저자가 수정권고 후 3개월 이상 수정·보완 원고를 제출하지 않았을 경우 논문 게재를 포기한 것으로 간주한다.

원고의 최종 게재여부는 전문가심사과정을 거친 후 편집위원회에서 결정한다. 또한 편집위원회는 본 규정에 맞지 않는 원고에 대하여 수정을 권유하거나 게재를 보류할 수 있다.

논문 게재가 결정된 후, 저자는 PDF 형식의 논문파일을 받게 되며 7일 내로 저자정보, 논문 내 오타 등 오류를 확인하여 필요시 교정을 요청할 수 있다. 게재 결정 후 투고 규정에 반하는 중대한 오류가 발견되었을 경우 편집위원회는 저자에게 수정을 요청하고, 해당 내용에 대한 수정이 완료될 때까지 게재가 미루어 질 수 있다.

## VI. 논문출판 비용

저자들은 무료로 논문 투고, 게재한다. 논문 투고, 심사, 출판 관련 모든 비용은 한국백내장굴절수술학회의 지원으로 이루어진다.

ICRS

Insights in Cataract and Refractive Surgery

# Checklist

- ☐ Title is not more than English 20 words, Korean 50 characters including spaces
- ☐ The title page should include the title, author(s) full name(s), and the name(s) of the affiliation(s), contact information of the corresponding author(s)
- ☐ Author name & affiliations: full name, department, institution, city, country
- ☐ Corresponding author: name, address, phone, fax, email
- ☐ The source of any support received
- ☐ Structured abstract not more than 300 English words, 800 Korean characters including spaces
- ☐ Keywords: less than 5 words with capitalized the first letter of each word
- ☐ Double-spacing A4 paper, font size 10 points
- ☐ References: Vancouver English style
- ☐ Figures size: 8 cm or 17 cm in width on a new page
- ☐ Figure: JPG, TIFF or PSD format with 5 million pixels (300~1,200 dpi)
- ☐ Table heading & table on a new page
- ☐ Use International Systems of Units (SI) symbols
- ☐ Writing IRB approval number (if an IRB approved the study)
- ☐ Use the ophthalmologic terminology in "English-Korean, Korean-English Ophthalmologic Terminology" (2016 Korean Ophthalmological Society)
- ☐ Getting a letter of approval for publication when you want to use a patient's personally identifiable picture

ICRS

Insights in Cataract and Refractive Surgery

# Copyright Transfer Form

Manuscript Title: _____

Authors: _____

Corresponding Author:

Address: _____

E-mail: _____

Tel: _____ Fax: _____

## Disclosure of Potential Conflicts of Interest

I understand that I am required to disclose any potential conflicts of interest related to this work in compliance with the guidelines of the International Committee of Medical Journal Editors (ICMJE). I disclose all relationships, activities, and interests related to the content of this manuscript using the ICMJE disclosure form (www.icmje.org/coi_disclosure.pdf).

## Copyright Transmittal Statement

In consideration of the Korean Society of Cataract and Refractive Surgery (KSCRS) reviewing and editing my (our) submitted manuscript, the undersigned author(s) hereby transfer and assign copyright ownership of the text and any accompanying images (including video) to the KSCRS in the event that the work is published by the KSCRS. The transferred copyright includes worldwide rights for all forms of publication, both existing and future, including but not limited to print, electronic, CD-ROM, and online distribution. These rights also include reproduction, distribution, adaptation, and publication of the material in whole or in part, either individually or as part of a collective work. The author(s) declare that the manuscript is original, has not been submitted to, is not under consideration by, and has not been previously published in any format.

## Authorship Criteria and Contributions

By submitting this manuscript, I certify that I have made a direct and substantial contribution to the research presented. I confirm that I meet all of the following criteria: ① Contributed significantly to the conceptualization or design of the research, acquisition of research data, analysis, or interpretation. ② Drafted important academic content or critically revised it. ③ Given final approval for the version to be published. ④ Agreed to be accountable for all aspects of the research, ensuring that questions regarding the accuracy or integrity of any part of the work are appropriately investigated and resolved. I agree to allow the corresponding author to serve as primary correspondent with the editorial office.

The signature of all authors below indicates our agreement with the above three statements.

ICRS

| First Name | Last Name | Affiliation | Position | Signature |
|---|---|---|---|---|
| | | | | |
| | | | | |
| | | | | |
| | | | | |
| | | | | |
| | | | | |
| | | | | |
| | | | | |
| | | | | |
| | | | | |

* Position :

1) 교수, Professor 2) 강사, Fellow 3) 의사, Medical doctor 4) 전공의, Resident 5) 수련의, Intern 6) 의대생, Medical student 7) 학생, Student 8) 박사 후 연구원, Post Doc 9) 연구원, Researcher 10) 교사, Teacher 11) 기타, Etc